Myelitis und Sehnervenentzündung.

Von

Dr. Max Bielschowsky

in Berlin.

Mit 4 Tafeln und 3 Abbildungen im Text.

Ueberreicht von der Verlagshandlung.

Berlin 1901.

VERLAG VON S. KARGER

KARLSTRASSE 15.

Alle Rechte vorbehalten.

Gedruckt bei Imberg & Lefson in Berlin SW.

164683

Entzündungen des Sehnerven gehören zu den seltnen Begleiterscheinungen der acuten Myelitis. Die erste Beobachtung über das Zusammentreffen beider Affectionen datiert aus dem Jahre 1879; sie betrifft einen Mann, der von Steffan und Erb beschrieben worden ist. Von dieser Zeit an bis zum Jahre 1896 sind 21 Fälle in der Litteratur bekannt gegeben worden, welche durch Katz[1]) eine sorgfältige Zusammenstellung erfahren haben. In den letzten Jahren ist abgesehen von einigen kurzen Bemerkungen Higier's und Hoffmann's nur eine grössere Arbeit von Dahlen über dieses Thema zu notieren.

Die Mehrzahl der Autoren konnte nur über klinische Untersuchungsresultate berichten. Anatomische Befunde sind nur von wenigen erhoben worden, und unter diesen wenigen ist auch nur die Minderzahl in der Lage gewesen eingehende mikroskopische Untersuchungen mit neuen Methoden vorzunehmen. Dazu kommt, dass bei denselben Fällen Rückenmark und Nervus opticus fast immer von verschiedenen Untersuchern behandelt worden ist, sodass eine Vergleichung der erkrankten Teile auf Schwierigkeiten stiess. Bei dieser Lage der Dinge dürfte es gerechtfertigt sein, wenn ich über 4 derartige Fälle mit anatomischem Befunde berichte, welche in den letzten Jahren in der Klinik des Herrn Prof. Mendel, respektive im Arbeitshaushospital in Rummelsburg beobachtet worden sind.

Bei der Häufigkeit, in welcher Veränderungen des Sehnerven bei chronischen Erkrankungen der nervösen Centralorgane auftreten, dürfen die seltenen Fälle, in denen acut entzündliche Erscheinungen am Sehnerven mit solchen am Rückenmark zusammentreffen ein grosses Interesse für sich in Anspruch nehmen. Es ist in erster Reihe die Frage nach dem aetiologischen Zusammenhang beider Erscheinungen gewesen, die von den früheren Untersuchern erörtert wurde. Eine sichere Beantwortung hat

[1]) Katz, Ueber das Vorkommen von Neuritis opt. bei Myelitis acuta. Archiv f. Ophthalmol. Bd. 42, I., pag. 202.

die Frage bisher nicht gefunden, und nur Sectionsfälle können, wie Erb sagt, zur Aufklärung derselben beitragen. Abgesehen von ihrem Wert für die Beantwortung der aetiologischen Frage haben diese Beobachtungen ein anatomisches Interesse, denn histologische Untersuchungen über entzündliche Prozesse des Sehnerven von retrobulbärem Ursprung — und um solche handelt es sich — liegen nur in sehr geringer Zahl vor, und es gehören auch die diffusen und disseminierten Myelitiden, welche sie begleiten, nicht zu den alltäglichen Vorkommnissen.

Fall I.[1]) Anamnese: Frau Sch., eine 32jährige Frau aus gesunder Familie, ist seit 12 Jahren verheiratet und hat drei gesunde Kinder. Für Lues liegen keine Anhaltspunkte vor; sie will nie erheblich krank gewesen sein. Sie hat zweimal abortiert; das erste Mal im Juli 1893, das zweite Mal am 25. Oktober 1894.

Etwa drei Wochen nach diesem zweiten Abort bemerkte die Patientin Störungen am rechten Auge: sie konnte von links her kommende Gegenstände nicht mehr sehen. Am 26. November tritt dieselbe Störung auf dem linken Auge ein. Der Augenarzt Dr. Guttmann diagnosticierte beiderseitige Neuritis retrobulbaris. Das Sehen verschlechterte sich rasch und schliesslich erfolgte völlige Erblindung.

Am 11. Dezember traten die ersten spinalen Symptome auf: sie klagte über Kältegefühl im linken Bein, konnte dasselbe aber bis zum 22. Dezember noch bewegen. An diesem Tage machte sich eine Schwäche in demselben bemerkbar, aus welcher sich im Laufe weniger Tage eine völlige Lähmung entwickelte. Kurze Zeit darauf wurde auch das rechte Bein schwach, und am 24. Dezember war es gelähmt. Seit dem 22. Dezember ist die Kranke auch nicht mehr imstande Urin und Stuhl zu halten. Schliesslich machten sich in dieser Zeit auch noch Schmerzen in den Schulterblättern und weiter in den Armen und Händen bemerkbar.

Am 25. Dezember wurde die Patientin in die Klinik des Herrn Mendel aufgenommen.

Sie bot folgenden Status: Beide Pupillen sind weit, reagieren nur auf Convergenz, nicht auf Lichteinfall. Auf beiden

[1]) Fall I—III sind von meinen Freunden Dr. Schuster und Dr. Mendel citiert in ihrer Arbeit: Neuritis optica als Complikation bei Erkrankungen des Nervensystems. Neurol. Centralblatt 1899. p. 1018 u. 1088.

Augen besteht vollkommene Amaurose. Ophthalmoskopisch zeigt sich rechts das Bild einer Atrophia n. optici ex neuritide, links eine frische Neuritis optica. Die Augenbewegungen sind nach allen Richtungen frei, es besteht kein Nystagmus.

Die rechte Nasolabialfalte bleibt beim Lachen eine Spur zurück. Sonst ist an den Gehirnnerven, besonders auch an den Nn. trig., nichts krankhaftes nachweisbar.

An den oberen Extremitäten ist die motorische Kraft bei Bewegungen im Schulter- und Ellbogengelenk und mehr noch bei solchen im Handgelenk erheblich herabgesetzt. Die Sensibilität an denselben ist intact. Der Stamm der Nn. mediani und ulnares ist am Oberarm beiderseits druckempfindlich.

Von der Höhe des IV. Brustwirbels hinten und vom II. Intercostalraum vorn ist nach abwärts die Sensibilität in allen Qualitäten am ganzen Rumpf und den unteren Extremitäten stark herabgesetzt: tiefe Nadelstiche und starkes Streichen wird kaum wahrgenommen; kalt und warm wird nicht unterschieden. Bewegungen des Kopfes und der Arme rufen Schmerzen hervor. Die Percussion der Wirbelsäule zeigt keinen constanten Schmerzpunkt.

Die Patientin kann sich nicht selbständig aufsetzen oder auf die Seite legen. Die Athembewegungen sind beiderseits gleich und ziemlich tief; jedoch kann die Kranke mit nur sehr geringer Kraft husten. Die Bauchdecken können willkürlich gespannt werden.

Beide Beine sind vollkommen gelähmt; auch die geringsten Zehenbewegungen sind unmöglich. Die Sensibilität ist in allen Qualitäten aufgehoben. Die Beinmuskeln sind schlaff, ohne Tonus. Die faradische und galvanische Erregbarkeit der Extremitäten- und Rumpfmuskeln ist in normaler Weise erhalten; die mechanische Erregbarkeit nicht gesteigert. Distincte Muskelatrophien bestehen nirgends. Der Patellarsehnenreflex ist vorhanden, von normaler Stärke; ebenso der Fusssohlenreflex. Der Tricepsreflex ist vorhanden. Der Bauchdeckenreflex fehlt. —

Urin und Stuhl gehen unwillkürlich ab. Urin frei von Eiweiss und Zucker.

Vonseiten der Brust- und Bauchorgane ist nichts Krankhaftes nachweisbar. Der Puls ist klein und regelmässig. Frequenz 100. Psyche und Sprache sind frei.

Der weitere Verlauf der Krankheit war im wesentlichen folgender. Es entwickelten sich fieberhafte Temperatursteigerungen

von intermittierendem Charakter: die Temperatur war des Morgens zumeist normal, des Abends ging sie über 38°, gelegentlich bis 40°, in die Höhe. In den ersten Tagen nach der Aufnahme verschwanden zunächst die Patellarsehnen und – Fusssohlenreflexe. Sodann steigerte sich die Schwäche in den Armen vom 29. Dezember bis zum 31. Dezember bis zur vollkommnen Paralyse. Gleichzeitig breitete sich eine fast komplete Empfindungslähmung an den Armen aus: zuerst wurde die Sensibilität für taktile Reize und für Schmerz an der Innenseite der Ober- und Vorderarme befallen, bald aber breitete sich die Störung beiderseits über den ganzen Arm aus, und zwar für alle Qualitäten. Die Triceps- und Rad.-Reflexe sind verschwunden, nachdem die Arme gelähmt sind. Zwei Tage vor dem Exitus lethalis wird eine Schwäche der Gesichtsmuskulatur bemerkt: alle mimischen Bewegungen werden nur angedeutet. Auch das Sprechen und Schlucken war zuletzt erschwert. Unter zunehmender Beschleunigung und Schwäche der Athmung tritt der Tod am 3. Januar ein.

Die Sektion ergiebt folgendes: Am knöchernen Schädel sind keine Besonderheiten; desgleichen ist nichts Pathologisches an der Oberfläche des Gehirns und an den Ventrikeln. Die Nn. optici bieten makroskopisch kein abnormes Aussehen. Das subdurale Fett des Wirbelkanals ist dunkelblaurot tingiert und auffallend weich. Die Rückenmarkshäute haben normales Aussehen. Die Gefässe der Pia sind im Lumbal- und Dorsalteil stark, im Halsteil mässig gefüllt. Das Rückenmark selbst fühlt sich in allen Teilen ungemein weich an. In der Halsanschwellung erscheint es etwas voluminöser als in der Norm. Beim Durchschneiden quillt die Substanz rahmartig über die Schnittfläche hervor. Die Figur der Rückenmarkszeichnung ist auf den angelegten Querschnitten nicht erkennbar; in der Peripherie sehen dieselben weiss, in den centralen Partien schmutzig braunrot aus.

Das Herz ist klein, ohne weitere Veränderungeu. Die Lungen sind oedematös, ohne pneumonische Herde. Es findet sich eine verkäste Bronchialdrüse. Keine Flüssigkeitsansammlung in den Körperhöhlen. Die Milz ist etwas vergrössert, ihre Pulpa weich. Leber und Darm sind ohne Besonderheiten. Der Uterus ist etwas vergrössert; am Endometrium ist nichts Krankhaftes nachweisbar. Ein Cyste mit serösem Inhalt findet sich im rechten

Ovarium. Die Nieren haben eine cyanotische Farbe, sind aber im übrigen normal.

Die anatomische Diagnose war: Myelitis diffusa transversa med. spin.

Für die mikroskopische Untersuchung des Rückenmarkes wurden alle Segmente verwendet, und zwar kam neben den gebräuchlichen Markscheiden- und Achsencylinderfärbungen auch die Marchi'sche Methode zur Anwendung. Besonderer Wert wurde auch auf Kernfärbungen gelegt.

Vom Gehirn wurde die Medulla oblongata, der Pons und die Gegend des Hirnschenkelfusses, ebenso wie das Rückenmark in eine Serie von Blöcken zerlegt, welche sämtlich nach einer der angegebenen Methoden behandelt wurden. Von der Hirnrinde wurden Blöcke aus verschiedenen Regionen untersucht. Die Sehnervenfaserung wurde bis zur Occipitalrinde verfolgt. Von peripherischen Nerven kamen Teile von beiden Nervi ischiadici und ulnares zur mikroskopischen Untersuchung.

Mikroskopischer Befund.

Rückenmark: Höhe der zweiten Cervicalwurzel. (Tafel I-II. Fig. 1). Weigert-Präparate zeigen bei der Betrachtung mit blossem Auge, dass der Querschnitt verwaschen und die Abgrenzung der grauen von der weissen Substanz keine so scharfe ist, wie im normalen Bilde.

Die weisse Substanz hat in toto die Farbe wenig acceptiert und zeigt nur im Gebiete des Vorderseitenstranges ein annähernd normales Verhalten. Im übrigen Gebiete der Seitenstränge und im Hinterstrang sieht man, dass die quergetroffenen Nervenfasern in fast gleichmässiger Weise gequollen und in ihrem Durchmesser stark vergrössert sind. Diese Vergrösserung geht vornehmlich auf Rechnung der Markscheide, welche fast überall anstatt des den Achsencylinder gleichmässig umschliessenden Ringes unregelmässige Figuren bildet, welche darauf hindeuten, dass sie in Zerfall begriffen ist. Mit der Veränderung der Form geht ein Verlust der Färbbarkeit Hand in Hand. Auch da, wo sich noch die normal geformten Sonnenbildchen zeigen, fällt es auf, dass die Markscheide in toto farblos ist oder nur in zarten koncentrischen Streifchen die Farbe angenommen hat. An der äusseren Peripherie der Seitenstränge finden sich vereinzelte, scheinbar leere Gliamaschen, in denen man mitunter bei stärkerer Vergrösserung den seiner Myelinhülle

beraubten Achsencylinder in wandständiger Lage findet. Die Gliabälkchen der weissen Substanz sind verbreitert, tragen prallgefüllte Gefässe und zeichnen sich durch homogenes, gleichmässig gequollenes Aussehen aus.

In der grauen Substanz hat ein starker Faserausfall an der Basis der Vorderhörner und im Bereiche der Commissuren stattgefunden. Das Gewebe wird hier im wesentlichen aus der ebenso wie in der weissen Substanz homogen und gequollen aussehenden gliösen Stützsubstanz gebildet. Auch der übrige Teil der grauen Substanz ist an markhaltigen Nervenfäserchen auffallend arm, und nur im Gebiet der lateralen Zellgruppen des Vorderhorns nähert sich die Dichtigkeit dieser Fasern der Norm. Die Vorderhornzellen selbst erscheinen schon an Weigert-Präparaten stark aufgetrieben; anstatt der multipolaren Zellform begegnet man meist rundlichen Gebilden mit excentrisch, zuweilen auch wandständig liegenden Kernbläschen. Dendriten sind an den meisten dieser Zellen nicht zu erkennen.

Marchi-Präparate zeigen, dass der gesamte Querschnitt mit den schwarzen Schollen und Kugeln zerfliessenden Markes übersät ist, zwischen denen sich zahlreiche grosse Fettkörnchenzellen finden. Ein eigentümliches Bild zeigen an Marchi-Präparaten die Gefässe, besonders in der weissen Substanz. Man sieht die Gefässlumina umgeben von einem breiten Wall von Fettkörnchenzellen, welche zuweilen in mehrfachen concentrischen Ringen angeordnet sind, zwischen denen man noch faserige Bestandteile der Adventitia zu erkennen vermag. Im Gegensatz zu den frei im Gewebe liegenden grossen und runden Fettkörnchenzellen haben diese Zellen der Gefässwand einen geringen Durchmesser und häufig ein mehr spindelförmiges Aussehen.

Kernfärbungen zeigen, dass die Gliakerne, mit Ausnahme des Vorderseitenstranggebietes, ein mässige Vermehrung erfahren haben. Sehr zahlreich sind die Kerne in den Gefässwänden, vornehmlich in der Adventitia, wo dieselben den Fettkörnchenzellen angehören. Die Querschnitte kleiner Arterien der weissen Substanz zeigen eine deutliche Vermehrung der Intimakerne, ohne dass dadurch eine wesentliche Verengerung des Lumens bedingt würde. Die Pia und die Wurzeln zeigen in dieser Höhe nichts Abnormes.

Mit zunehmender Annäherung an das Dorsalmark nehmen die Veränderungen constant zu. Um Wiederholungen zu ver-

meiden, sollen nur diejenigen Segmente, in denen das Querschnittsbild Neues bietet, besonders beschrieben werden. In der Höhe des VI. Cervicalsegmentes zeigt die weisse Substanz, dass alle Bezirke derselben in ziemlich gleichmässiger Weise befallen sind. Normale Querschnittsfiguren von Nervenfasern sind überhaupt nicht mehr zu finden. Bei schwacher Vergrösserung (cf. Taf. I-II, Fig. 2) zeigt die weisse Substanz an Weigert-Präparaten ein scheckiges, marmoriertes Aussehen, welches dadurch bedingt ist, dass vollkommen ungefärbte Bezirke mit solchen abwechseln, in denen die zu Grunde gehenden Markscheiden zum Teil ihre Färbbarkeit, wenn auch nur in sehr geringem Grade, bewahrt haben. Vollkommen ungefärbte Terrains finden sich constant in der unmittelbaren Nachbarschaft der peripherischen, in die weisse Substanz einstrahlenden Gefässe. Die Grenzen der grauen und weissen Substanz markieren sich kaum noch als ein schattenhafter Umriss, und der Fasergehalt der grauen Substanz ist gegenüber dem vorher geschilderten Querschnittsbilde noch stärker vermindert; auch hier sind es wieder die lateralen Bezirke der Vorderhörner, welche noch eine Anzahl noch gut erhaltener Nervenfasern enthalten.

Marchi-Präparate bieten ein ähnliches Bild wie das oben beschriebene. Der Querschnitt der grauen und weissen Substanz ist übersät mit Degenerationsprodukten der zerfallenen Nervenfasern und mit Fettkörnchenzellen, welche in den Gefässwänden die gekennzeichnete Anordnung zeigen.

Im linken Seitenstrang findet sich in der Nachbarschaft des Hinterhorns ein langgestreckter, mit der Längsachse dem Hinterhorn paralleler Herd, welcher sich fast ausschliesslich aus Fettkörnchenzellen zusammensetzt und gegen die Nachbarschaft scharf begrenzt erscheint. Zwischen den Fettkörnchenzellen liegen grobe Klumpen zerfallnen Markes und Trümmer aus der Stützsubstanz sowie Reste von Gefässwänden. Es handelt sich hier um eine totale Erweichung des Gewebes. Die Gefässe bieten in dieser Höhe noch nichts erheblich von dem oben geschilderten Verhalten abweichendes. Neu hinzu kommt nur die Thatsache, dass um einzelne kleine Gefässe des Seitenstranges Extravasate roter Blutkörperchen von gut erhaltener Form sich finden. Die Pia ist an einigen Stellen an der Circumferenz der Seitenstränge von Rundzellen durchsetzt. Es sind dies die Abgangsstellen von peripherischen in die weisse Substanz einstrahlenden Gefässen. Die hinteren Wurzeln haben das normale Aussehen; an den vorderen Wurzeln hat ein nicht unerheblicher Faserausfall stattgefunden, und an

Marchi-Präparaten finden sich auch im extraspinalen Teil derselben die schwarzen Kugeln und Schollen der zu Grunde gehenden Markscheiden.

In der Höhe des VIII. Cervical- und I. Dorsalsegmentes sind neue Erscheinungen an den Gefässen bemerkenswert. Im lateralen Gebiet der Seitenstränge, aber nicht unmittelbar an der Peripherie derselben finden sich ohne scharfe Begrenzung auf bestimmte Faserterrains streifenartig angeordnete Gebiete, in denen die Gliabälkchen von Rundzellen mit gelappten Kernen durchsetzt sind. Es handelt sich um eine Infiltration mit Leukocyten, wie aus der Form der Kerne und aus der Anordnung hervorgeht. Im Bereich dieser infiltrierten Gebiete finden sich nämlich zahlreiche Gefässquerschnitte, welche gleichfalls von Leukocyten dicht umlagert sind, und diese perivasculären Infiltrationsherde setzen sich continuierlich in jene infiltrierten Gliazüge fort. Das Lumen einzelner dieser Gefässe ist gleichfalls prall mit Leukocyten gefüllt und ihre Wand total mit diesen Zellen durchsetzt, so dass eine Differenzierung der einzelnen Wandbestandteile nicht mehr möglich ist. Bei einigen dieser Gefässe ist die Leukocytenansammlung in der Umgebung der Gefässe eine so breite und dichte, dass man den Eindruck eines kleinen perivasculären Abscesses hat. In zahlreichen Exemplaren der ausgewanderten Leukocyten ist, wie oben bemerkt, die gelappte Form der Kerne noch mit Sicherheit zu erkennen und bietet demnach ein sicheres Kennzeichen für ihren Ursprung. Viele von ihnen sind aber stark verändert: die Kernfiguren sind verwaschen, und die Einzelzelle bietet dann das Bild eines homogenen blauen Kügelchens. Häufig sieht man auch, dass benachbarte Gebilde dieser Art miteinander zusammen fliessen. Eine Umwandlung dieser Leukocyten in Fettkörnchenzellen wurde nirgends beobachtet. Die beobachteten Bilder deuten vielmehr mit Sicherheit darauf hin, dass diese extravasierten Zellen nur eine kurze Lebensdauer im Gewebe haben und einen raschen Zerfall erfahren. Neben diesen Herden finden sich an zahlreichen Stellen ausgedehnte perivasculäre Extravasate roter Blutkörperchen, zum Teil mit Leukocyten reichlich vermischt, besonders in den mehr nach innen gelegenen Seitenstrangbezirken und im dorsalen Gebiet der Hinterstränge. Diese hämorrhagischen Herde breiten sich strahlenförmig nach der Nachbarschaft hin aus, indem auch sie der Verlaufsrichtung der benachbarten Gliabälkchen folgen.

Marchi-Präparate haben im wesentlichen dasselbe Gepräge wie vorher. Zu bemerken ist nur, dass im Bereich der Extravasate und im Infiltrationsgebiete der Leukocyten trotz eines reichlichen Gehaltes an Degenerationsprodukten aus den zerfallenen Nervenfasern Fettkörnchenzellen fast gänzlich fehlen.

Die stärksten Veränderungen zeigt das Rückenmark in der Höhe vom II. bis zum X. Dorsalsegment. Das Querschnittsbild bietet in diesem Bereiche ein ziemlich gleichförmiges Aussehen. Das, was diesen Rückenmarksabschnitt von den geschilderten centraler liegenden Segmenten noch unterscheidet, sind die ausgedehnten Blutungen, welche sich in ziemlich gleichmässiger Verteilung in der gesamten weissen Substanz vorfinden. Die Form der Herde entspricht der oben beschriebenen. Es handelt sich um perivasculäre Herdchen, welche von ihrem Ausgangspunkt strahlenförmig das Gewebe der Nachbarschaft infiltrieren und in ihrer Ausbreitung immer den Gliabälkchen folgen. Im Gebiete des linken Seitenstranges fliessen diese hämorrhagischen Herde in grosser Ausdehnung miteinander zusammen, und dadurch bekommt der Querschnitt eine eigentümliche, fleckige Zeichnung. (Conf. Taf. I-II, Fig. 3 aus dem VI. Dorsalseg.) Im Centrum der einzelnen Herdchen sind constant die Quer- oder Schrägschnitte kleiner Gefässe nachweisbar, und zwar sind es sowohl kleinere Arterien wie Venen, welche sich da finden. Das Alter der Blutungen ist, wie aus der Form der Blutkörperchen hervorgeht, ein sehr verschiedenes. In einzelnen Bezirken ist die Form der Blutkörperchen gut erhalten, in anderen dagegen ist dieselbe stark verändert, und neben den in Zerfall begriffenen Erythrocyten finden sich dunkle Pigmentschollen von grobkörniger Beschaffenheit, welche durch ihr Aussehen und den positiven Ausfall der Berliner Blau-Reaction als Hämatosiderin gekennzeichnet sind. Die graue Substanz ist von hämorrhagischen Herdchen fast vollkommen frei, nur an ganz vereinzelten Stellen hat ein Blutaustritt aus den kleinsten Aestchen der centralen Gefässe stattgefunden, und stets beschränkt sich derselbe auf die unmittelbare Nachbarschaft derselben. Die Gefässwände zeigen im wesentlichen in diesen Segmenten eine Proliferation der Kerne in der Adventitia, während die Media und Intima meist ein intaktes Aussehen bewahrt haben. Nur an denjenigen Gefässen, welche sich im Bereiche älterer hämorrhagischer Herde befinden, ist eine deutliche Differenzierung der einzelnen Wandbestandteile nicht mehr möglich; hier haben die Gefässquerschnitte häufig das

Aussehen homogener, blasser Ringe, in denen nur noch andeutungsweise Kernfiguren zu erkennen sind. Continuitätstrennungen der Wandung wurden hier ebensowenig wie in den anderen Rückenmarksabschnitten jemals beobachtet. Neben den hämorrhagischen Herden finden sich wieder solche, in denen das Gewebe von Leukocyten infiltriert ist. Häufig verschmelzen beide Arten miteinander, und das Gewebe erscheint dann wie von hämorrhagischem Eiter durchtränkt. In solchen Bezirken, wo die Leukocytenauswanderung diejenige der roten Blutkörperchen überwiegt, sind auch die Gefässwände dicht von Leukocyten durchsetzt, wie bereits oben erwähnt wurde. Das Parenchym bietet allenthalben in der weissen wie in der grauen Substanz die Erscheinungen eines rapiden Zerfalls, der besonders an Marchi-Präparaten in eclatanter Weise zur Anschauung gelangt. Schon bei makroskopischer Betrachtung haben derartige Präparate infolge des Vorhandenseins überaus zahlreicher Fettkörnchenzellen und der massenhaften Degenerationsschollen der Markscheiden ein schwärzliches Aussehen. An einzelnen Stellen finden sich innerhalb der hämorrhagischen und eitrig infiltrierten Bezirke gruppenweis angeordnete nackte und stark verdickte Achsencylinder, deren Querschnitt den gewöhnlichen Durchmesser um mehr als das Zehnfache übertrifft. Die graue Substanz ist an Zellen und Nervenfasern in einzelnen Segmenten fast vollkommen verarmt. Die Vorderhornzellen sind da, wo überhaupt noch vereinzelte Exemplare sich nachweisen lassen, in ihrer Form stark verändert; sie haben constant das Aussehen runder, bläschenförmiger Gebilde, an denen die Fortsätze fehlen oder nur noch als kurze abgerundete Stümpfe zu erkennen sind. Der Kern hat excentrische, häufig wandständige Lage, und in einzelnen Zellen ist nur noch ein Kernkörperchen zu erkennen.

Fig. 4 auf Taf. I-II ist das Photogramm eines Weigert-Präparates aus der Höhe des VIII. Dorsalsegmentes. Die Grenzen der grauen Substanz sind kaum noch zu erkennen, und tingierbare Elemente der weissen Substanz finden sich nur noch in der Randzone, wo sie in wechselnder Breite und unregelmässiger Begrenzung beisammenliegen. Diese Randzone ist von hellen Linien und Flecken durchsetzt, welche den hämorrhagischen und eitrigen Herden entsprechen. Die Stützsubstanz zeigt dasselbe Verhalten wie im Cervicalmark. Soweit die Gliabälkchen nicht von Rundzellen und Leukocyten infiltriert und dadurch in ihrer Struktur unkenntlich geworden

sind, haben sie ein gleichmässig gequollenes, homogenes Aussehen. Ihr Kerngehalt hat eine starke Vermehrung erfahren, und zwar sind es die bläschenförmigen Kerne mit dem fein granulierten Inhalt, welche an einzelnen Stellen eine massenhafte Proliferation erkennen lassen. Die Kerne der Leukocyten sind durch ihre Form und durch den Mangel einer feineren Struktur leicht von diesen Gliakernen zu sondern. Die Glia der grauen Substanz hat dasselbe homogene glasige Aussehen, wie diejenige der weissen Substanz und bietet dieselbe massenhafte Vermehrung ihrer Kerne.

Caudalwärts von der Höhe der X. Dorsalwurzel klingen die Veränderungen am Gefässapparate und am Parenchym allmählich ab. In der Höhe des XII. Dorsalsegmentes sind auf dem Querschnitt der weissen Substanz in allen Fasergebieten wieder eine reichliche Anzahl normaler Nervenfasern vorhanden, neben welchen aber immer noch in der überwiegenden Mehrzahl sich solche finden, welche die geschilderten Quellungserscheinungen an der Markscheide und am Achsencylinder aufweisen. Weigert-Präparate zeigen schon bei der Betrachtung mit blossem Auge immer noch eine auffallend geringe Färbung der gesamten weissen Substanz, in welcher das Gebiet der Pyramidenseitenstrangbahn als besonders heller Bezirk auf beiden Seiten sich abhebt. Es verschmelzen in dieser Höhe bereits die lokal entstandenen Veränderungen mit denjenigen secundärer Degeneration. Der Faserreichtum der grauen Substanz nähert sich bereits wieder der Norm, und nur das Gebiet der Commissuren und die benachbarten basalen und medialen Bezirke der Vorderhörner sind auffallend arm an markhaltigen Fäserchen. Die Zahl der Vorderhornzellen entspricht auf beiden Seiten etwa der Norm. Man erkennt einzelne gutgeformte multipolare Zellen neben den abgerundeten blasigen Zellen, auf welche bereits hingewiesen worden ist. Im Gebiet der Commissuren und der basalen Vorderhornabschnitte zeigen Marchi-Präparate zahlreiche, frei im Gewebe liegende Fettkörnchenzellen und Fettkörnchenkugeln und die oben beschriebenen Querschnittsfiguren der Gefässe, welche von fetthaltigen Zellen dicht umrahmt sind. Auch die weisse Substanz zeigte an Marchi-Bildern immer noch zahlreiche Fettkörnchenzellen, welche im Gebiet der Pyramidenseitenstrangbahnen am dichtesten gelagert sind. Kleine perivasculäre hämorrhagische Herdchen finden sich noch in den Hintersträngen. Es sind aber die Leukocytenherde verschwunden,

und es ist auch keine erhebliche Proliferation der Gliakerne nachweisbar. Die Pia und die Wurzeln zeigen keine merklichen Veränderungen. Im Gebiet des III. Lumbalsegmentes ist von Veränderungen überhaupt nur noch eine starke Degeneration im Gebiete der hier schon sehr schmalen Pyramidenseitenstrangbahn zu erkennen, und ausserdem liegen, wie Marchi-Präparate zeigen, schwarze Schollen in mässiger Menge über die weisse Substanz der Seitenstränge verbreitet, welche als Ausdruck der secundären Degeneration kurzer Strangsysteme zu betrachten sind.

Medulla oblongata: In der Höhe der Pyramidenkreuzung ist nur eine aufsteigende Degeneration im Gebiete der Hinterstränge, der Kleinhirnseitenstrangbahn und der angrenzenden Anterolateralbündel zu constatieren. An die starken Veränderungen des Gefässapparates im Rückenmark erinnert nur noch die pralle Füllung der Gefässe, sowohl der grauen wie der weissen Substanz, und vereinzelte kleine perivasculäre Blutungen im Gebiete der Seitenstränge, die aber, nach der guterhaltenen Form der Blutkörperchen zu schliessen, erst kurze Zeit ante mortem entstanden sein mögen. Die aufsteigende Degeneration der Kleinhirnseitenstrangbahn liess sich weiter centralwärts in die Corpora restiformia bis zu ihrem Einsenken in das Mark der Kleinhirnhemisphären verfolgen, diejenige der Hinterstränge bis in die proximalsten Ebnen des Goll'schen und Burdach'schen Kernes. Im übrigen zeigte aber der Querschnitt der Medulla oblongata in allen untersuchten Querschnittsebnen normale Verhältnisse. Zu erwähnen ist nur noch, dass die Blutgefässe auch hier allenthalben durch ihre pralle Füllung auffielen, ohne dass in der Wand selbst Veränderungen nachzuweisen waren. Dasselbe gilt vom Pons und vom Hirnschenkelfusse. Ueberall boten die Nervenkerne und ihre Wurzeln nach den angewandten Methoden normales Aussehen; besonders betont soll werden, dass die Pia an der Basis nirgends die Erscheinung einer entzündlichen Infiltration aufwies. Ebenso zeigte das Querschnittsbild der grossen Gefässe an der Basis überall das normale Gefüge.

Nervus opticus: Im orbitalen Abschnitt zeigen beide Sehnerven an ihrer äusseren duralen Hülle nichts Abnormes. Auf Querschnitten hat man das normale Bild der kernarmen, fibrösen Bindegewebszüge. Der inneren Oberfläche der duralen Scheide liegt die Pia arachnoides überall dicht an, sodass von einer Erweiterung des sogenannten subduralen Raumes nirgends die Rede sein kann. Das Maschenwerk der Pia arachnoides

selbst hat im allgemeinen normales Gefüge. Nur an einzelnen Stellen ist das innere viscerale Blatt der weichen Haut (die piale Scheide im engeren Sinne) von Rundzellen durchsetzt. Die Maschen der weichen Haut sind aber selbst frei von zelligen Elementen und weichen auch in ihrer räumlichen Anordnung nicht von der Norm ab. Mit einer gewissen Gesetzmässigkeit lässt sich nachweisen, dass die erwähnte Infiltration der pialen Scheide an solchen Stellen am meisten ausgeprägt ist, wo sie im Zusammenhang mit stärkeren Bindegewebstrabekeln steht, welche in den Opticus eindringen. Der Querschnitt des Nerven selbst zeigt an Weigert-Präparaten ein eigentümliches Bild (cf. Fig. 3, Tafel III-IV). Als das Wesentlichste fällt zunächst der vollkommne Mangel an Nervenfasern auf. Der Querschnitt bietet ein gleichmässig braunes Bild: die gefässtragenden Bindegewebssepten der Stützsubstanz haben dieselbe Farbe wie die zwischen ihnen liegenden Parenchyminseln. Auch bei starker Vergrösserung findet man von den zarten Sonnenbildchen der Opticusfasern nirgends auf dem Querschnitt auch nur eine Spur. An Stelle der Nervenbündel findet sich zwischen den Septen eine krümelige Masse, welche aus dem Zerfall der Markscheiden hervorgegangen ist, und dazwischen das stark verdichtete Faserflechtwerk der Neuroglia. Dass immer noch eine reichliche Menge zerfallenen Myelins auf dem Querschnitt vorhanden sein muss, ergiebt sich aus dem tinctionellen Verhalten bei Anwendung der van Gieson'schen Methode, wo die Felder zwischen den Septen sich noch stark gelb mit dem Pikrinanteil der Farbe tingieren. Das, was ferner in diesen Präparaten sofort auffällt, ist die starke Verbreiterung der Septen. Dieselbe ist im wesentlichen bedingt durch eine enorme Vermehrung ihrer zelligen Bestandteile, welche stellenweise so dicht angeordnet sind, dass die faserige Grundsubstanz von ihnen fast vollkommen verdeckt wird. Es handelt sich hier vornehmlich um einkernige Rundzellen und zum geringeren Teil um spindelförmige Elemente vom gewöhnlichen Aussehen der Bindegewebszellen. Gelappte Kerne von Leukocyten werden an keiner Stelle ausserhalb der Gefässe gefunden. Die Gefässe selbst sind durchwegs prall mit roten Blutkörperchen, zum Teil auch mit Leukocyten gefüllt und zeigen ähnliche Veränderungen, wie sie an den Gefässwänden des Rückenmarkes beschrieben worden sind. Ein gleichmässiger Befund war die starke Vermehrung der zelligen Bestandteile, vornehmlich in ihren äusseren, adventitiellen Abschnitten; und hier waren wieder die Gefässe mit stärkerem

Kaliber am dichtesten von zelligen Gebilden umrahmt. Die feinere Struktur dieser in der Adventitia liegenden Zellen — die Grösse ihres Protoplasmaleibes und die feinkörnige Beschaffenheit desselben — deutete mit Sicherheit darauf hin, dass es sich hier zu einem grossen Teil wieder um Fettkörnchenzellen handelte. Leider wurden in diesem Falle Marchi-Präparate vom Nervus opticus nicht angefertigt, sodass die Fettkörnchenzellen und die Degenerationsprodukte des Parenchyms nicht mit derselben Schärfe zur Darstellung gebracht werden konnten wie in den beiden letzten Beobachtungen. An zahlreichen Stellen setzte sich die Kernanhäufung der Gefässwände continuierlich in diejenige der Septen fort. Innerhalb der zerfallnen Nervenbündel hat gleichfalls neben der Verdichtung der faserigen Bestandteile eine starke Kernwucherung der Neuroglia stattgefunden. Fig. 4, Tafel III-IV zeigt den Teil eines Querschnittes aus dem orbitalen Abschnitt des linken Opticus, gefärbt nach der Methode von van Gieson. (Kernfärbung mit Hematoxylin Delafield, Nachfärbung mit Säurefuchsin-Pikrinsäure.) Der Vergleich mit einer bei derselben Vergrösserung gezeichneten Kernfärbung aus einem normalen Opticus (Fig. 2, Tafel III-VI) zeigt die starke Vermehrung der Kern ein allen Partien des Querschnittes; er zeigt auch, dass die Terrains der degenerierten Nervenfasern in toto etwas geschrumpft sind und sich von den Septen zurückgezogen haben, so dass es zur Bildung deutlicher Spalträume zwischen ihnen und den Septen gekommen ist.

Im gefässtragenden Teile des Opticus ist das Querschnittsbild im wesentlichen dasselbe. Das Lumen der centralen Gefässe ist frei, die Intima und Media sind ohne Veränderungen; die Adventitia zeigt dieselben Zellanhäufungen, wie sie bereits als constanter Befund bei den Gefässen stärkeren Kalibers erwähnt worden ist. Im intracraniellen Teil der Nervi optici und im Chiasma, welches in einer Serie von Horizontalschnitten untersucht wurde, tritt eine wesentliche Veränderung gegenüber dem orbitalen Abschnitt nicht auf.

Zu bemerken ist nur, dass im intracraniellen Teil des linken Nervus opticus ein zartes Bündelchen erhaltener Nervenfasern nachweisbar ist. Dasselbe taucht unmittelbar vor dem vorderen Winkel des Chiasma auf und liegt dicht an der medialen Peripherie unmittelbar unter der pialen Hülle. Es konnte in der Serie bis in das Chiasma verfolgt werden, wo es wieder verschwand. Die starke Vergrösserung zeigt, dass die Markscheiden

dieser Fasern zahlreiche kugelige, blasser tingierte Anschwellungen haben, die zuweilen perlschnurartig angeordnet sind. Das Bild der vollkommenen Zerstörung der Sehnervenfaserung ändert sich erst central vom Chiasma in den Tractus optici. Etwa 1 bis $1^1/_2$ cm centralwärts vom hinteren Winkel der Kreuzung tauchen in ziemlich gleichmässiger Verteilung im ganzen Querschnitt wieder normale Fasern auf beiden Seiten auf, deren Dichtigkeit aber weit hinter der Norm zurückbleibt. Die Veränderungen, welche die Tractus optici hier zeigen, entsprechen dem Bilde der secundären Degeneration. Die Gliabälkchen erscheinen auch in dem Tractus verbreitert; was sie aber von den Septen in der caudaler gelegenen Opticusfaserung unterscheidet, das ist ihr weit geringerer Gehalt an Kernen und der fast völlige Mangel an Veränderungen ihrer Gefässe. Es handelt sich im wesentlichen nur um eine Verdichtung der Stützsubstanz als Folgeerscheinung des durch die secundäre Degeneration bedingten Faserausfalles. Dieses Verhalten zeigten die Tractus bis zu ihrem Einstrahlen in die Corpora geniculata externa. Der Uebergang von dem faserlosen zum faserhaltigen Abschnitt des Tractus erfolgt ziemlich rasch, schätzungsweise etwa auf einer Strecke von 3—4 mm. Die primären Opticusendstätten, die Corpora geniculata externa, die Corpora quadrigemina anteriora und die Pulvinaria der Thalami boten auf Querschnitten, welche ausschliesslich nach der Weigert'schen Methode gefärbt worden waren, keine Veränderungen, ebensowenig liessen sich an Horizontalschnitten durch das Occipitalhirn an der Gratiolet-schen Faserung nach dieser Methode irgend welche Veränderungen nachweisen. Die Cuneusrinde zeigte auf beiden Seiten das schön ausgeprägte interradiäre Flechtwerk und den Vicq d'Azyr'schen Streifen in derselben Weise wie die normalen Vergleichspräparate.

Die übrigen Rindenpräparate aus der motorischen Region der beiden Hemisphären liessen an Markscheiden- und Kernfärbungen keine pathologischen Veränderungen erkennen. Leider konnten spezifische Nervenzellfärbungen nicht vorgenommen werden, da das Gehirn in toto in Chrom gehärtet worden war. Es sei noch besonders darauf hingewiesen, dass die Pia an der Basis und der Convexität nirgends Erscheinungen zeigte, welche auf einen entzündlichen Prozess hingedeutet hätten.

Die Untersuchung der oben angeführten peripherischen Nerven ergaben gleichfalls durchweg normalen Befund.

Fall II. Der Patient, ein 23jähriger Bankbeamter, stammt aus einer nervös belasteten Familie. Ein Bruder leidet an Epilepsie, ein anderer ging durch Suicidium zu Grunde. Eine Schwester der Mutter soll mit 58 Jahren an einem Nervenleiden gestorben sein. Er selbst hat angeblich bis zu seinem 6. Lebensjahre an epileptischen Anfällen gelitten, die aber später nicht mehr aufgetreten sind. Von Kinderkrankheiten und zwei Influenzaattacken in späteren Jahren abgesehen, will er stets gesund gewesen sein. Lues wird in Abrede gestellt, ebenso Abusus alc. et nicot. Am 6. August 1892 stellte sich der Patient beim Militär und wurde durchaus tauglich befunden. Sechs Tage später traten die ersten Krankheitserscheinungen auf; es machte sich plötzlich ein Flimmern auf dem linken Auge bemerkbar, auf welches nach kurzer Zeit eine starke Sehstörung folgte. Der Kranke kam in die Behandlung des Herrn Geheimrat Prof. Hirschberg, welcher am 17. August eine linksseitige Neuritis optica feststellte. Papille hyperämisch, ihre Grenzen verwaschen, $^2/_3$ mm prominent; es besteht eine leichte Schwellung der umgebenden Netzhaut. Handbewegungen werden auf dem linken Auge nur in nächster Nähe wahrgenommen. Die linke Pupille reagiert sehr wenig; alle Augenbewegungen sind beschränkt und schmerzhaft.

Kaum eine Woche später trat unter Druckgefühl in der rechten Augengegend auch auf dem rechten Auge die Neuritis optica auf. Die Augenbewegungen sind ebenfalls beschränkt und schmerzhaft. Am 22. August ist der Kranke auf beiden Augen blind. Die Pupillen sind weit und reaktionslos, auf beiden Seiten besteht eine deutliche Sehnervenschwellung. Am 23. August kommt zu diesen Symptomen hinzu: leichter Exophthalmus mit Lidschwellung. Ferner steigt die Temperatur an diesem Tage fieberhaft an; abends beträgt sie 39,2°. Seit dieser Zeit bleibt die Temperatur während der ganzen Dauer der Krankheit fieberhaft, und zwar handelt es sich um einen remittierenden Fiebertypus. Die Morgentemperaturen liegen zwischen 37° und 38°, die Abendtemperaturen annähernd zwischen 39° und 40°; nur einige Male wird des Abends ein Aufsteigen bis 40,2° resp. 40,4° beobachtet. Am 24. August, also zwölf Tage nach dem Auftreten der ersten Augenerscheinungen, entwickelt sich ein Zustand von Schwäche beider Beine mit Kribbeln in denselben. Am 25. August wird der Kranke in die Klinik des Herrn Professor Mendel verlegt, wo folgender Status erhoben wird: Kräftig

gebauter, gut genährter Mann mit gut entwickeltem Panniculus. Keine Oedeme, Exantheme oder Drüsenschwellungen. Sensorium frei, mässiges Fieber. Patient ist total amaurotisch und hilflos.

Die Untersuchung der inneren Organe ergiebt über den Pulmones nichts Abnormes. Die Herzdämpfung ist nicht vergrössert; der erste Ton über der Spitze ist etwas unrein, der zweite Pulmonalton anscheinend verstärkt. Der Puls ist weich, klein, regelmässig. Die Frequenz beträgt 112 in der Minute; die Temperatur abends 38,8°. Urin ohne Alb. und Sacch.; Milz nicht vergrössert.

Nervensystem: Es besteht eine totale, beiderseitige, schlaffe Paralyse der unteren Extremitäten. Der Patient ist nicht im stande, die Beine zu heben oder zu spreizen. Die Sensibilität ist an beiden unteren Extremitäten für alle Qualitäten bedeutend herabgesetzt, und zwar um so stärker, je mehr peripherwärts der betreffende Punkt liegt. Nadelstiche werden kaum als Berührungen empfunden. Es erstreckt sich die Störung nach aufwärts vorn bis etwa 2 Querfinger unterhalb der Brustwarzen, hinten bis in die Gegend des Angulus scapulae. Im Bereich der Unterschenkel besteht vollständige Analgesie.

Paraesthesien in Form von Kribbeln treten häufig im Gebiet der beiden unteren Extremitäten und der Bauchgegend auf. Ueber Schmerzen klagt der Patient nicht.

Wärme- und Muskelgefühl und Ortssinn sind im Bereich des ganzen oben bezeichneten Gebietes gestört.

An den oberen Extremitäten ist weder eine Störung der Motilität, noch der Sensibilität nachzuweisen.

Die Zungen- und Gesichtsmuskulatur zeigt keine Störungen, auch die Sensibilität des Gesichts und der Zunge ist nicht verändert. Die Geruchs-, Geschmacks- und Gehörsprüfung zeigt ebenfalls keine Abnormität.

Beide Augen sind vollständig amaurotisch. Das rechte Auge bleibt bei Bewegung nach links zurück.

Reflexe: Die Patellarreflexe fehlen beiderseits, ebenso die Fusssohlenreflexe. Cremasterreflexe und Bauchdeckenreflexe sind erloschen. Der Vesical- und Analreflex sind gestört; es besteht Retentio urinae et alvi.

Die Pupillen sind beiderseits gleich weit; sie reagieren weder auf Licht, noch auf Convergenz.

Die Percussion des Kopfes und der Wirbelsäule ist nirgends besonders schmerzhaft; es ist keine Formveränderung der

Wirbelsäule zu sehen oder zu fühlen. Kopfschmerz, Schwindel und Erbrechen bestehen nicht.

Der weitere Verlauf der Krankheit gestaltet sich folgendermaassen. Die Grenze der Sensibilität rückt in den nächsten Tagen allmählich bis etwa drei Finger oberhalb der Mammilla hin auf. Es treten Paraesthesien in den Armen auf, und gleichzeitig macht sich eine Schwäche in ihnen bemerkbar. Dann, in den ersten Tagen des September, kommt es für kurze Zeit zu einer leichten Besserung der nervösen Erscheinungen; die Paraesthesien in den Armen verschwinden wieder, und zugleich bessert sich auch die motorische Kraft derselben. In derselben Zeit bildet sich aber ein Decubitusgeschwür auf dem Kreuzbein, welches sich trotz sorgsamer Pflege der Haut stetig ausdehnt. Am 6. September werden ausser der Amaurose neue cerebrale Symptome beobachtet. Beide Faciales sind in mässigem Grade paretisch. Das Anspusten eines Lichtes gelingt nur mit Mühe. Die Zunge zittert und weicht nach rechts ab. Links besteht geringe Ptosis. Die Mm. recti extern. und int. sind beiderseits deutlich paretisch; dagegen ist eine Beschränkung der Bewegungen der Bulbi nach oben und unten kaum zu bemerken. Decubitus am Knie, an den Malleolen und den Fersen.

In den nächsten zwanzig Tagen sind wesentliche Veränderungen des klinischen Status nicht verzeichnet. Zu bemerken ist nur, dass sich aus dem Retentio eine Incontinentia urinae et alvi entwickelte, dass die bestehenden Decubitalgeschwüre an Ausdehnung zunehmen und sich auch noch ein Decubitus an den Handflächen entwickelt. Zu den Erscheinungen von Seiten der Hirnnerven ist eine Ptosis auf der rechten Seite hinzugekommen. Des Nachts bestehen zeitweise leichte Delirien. Am 25. September tritt mit einer leichten Besserung des Allgemeinbefindens auch eine Besserung der Sehstörung ein. Er erkennt des Abends die Richtung des Lampenscheines, und zwar auf dem rechten Auge besser als auf dem linken. Beide Pupillen reagieren wieder, allerdings nur träge, auf Lichteinfall, die rechte besser als die linke. Das Sehvermögen bessert sich dann in den folgenden Tagen soweit, dass rechts die Fingerzahl in 1,0 m, links in 0,35 m Entfernung erkannt wird. Auch die Grenze der anaesthetischen Zone der Haut rückt für tactile Reize von der Höhe der Brustwarzen bis in die Regio iliaca zurück, für Schmerz bis in die Höhe der Kniegelenke. In den ersten Tagen des Oktober tritt dann wieder eine Verschlechterung

des Allgemeinbefindens ein. Die Pulsfrequenz steigt auf 160 an; es treten andauernde Schüttelfröste, starke Delirien und Zustände von Benommenheit mit Echolalie und paraphatischen Störungen auf. Das unaufhaltsame Weitergreifen der zahlreichen Decubitusgeschwüre machte eine dauernde Behandlung im permanenten Bade erforderlich, und deshalb wird der Patient in das jüdische Krankenhaus verlegt. Ausserdem entwickelte sich in dieser Zeit infolge der andauernden Incontinentia urinae eine Cystitis: der Urin wird dunkel, trübe und enthält geringe Mengen von Albumen. Am 15. Oktober ist der Augenbefund folgender: Die Sehschärfe ist wieder im Abnehmen begriffen. Im linken Auge, mit dem der Patient noch gut fixiert, ist die Papille von hellgelber Farbe, scharf begrenzt, nur temporalwärts und nasalwärts in ihren Konturen durch Pigmentstreifen etwas verdeckt. Um die rechte Papille findet sich eine stark ausgeprägte concentrische Anhäufung von kleinkörnigem Pigment. Unter den Arterien der Retinae sieht man diffuses, schwarzbraunes Pigment. Der Decubitus machte trotz aller therapeutischen Maassnahmen auch weiterhin unaufhaltsame Fortschritte, und am 23. Oktober ging der Patient unter den Erscheinungen zunehmender Herzschwäche zu Grunde.

Die Section, welche im jüdischen Krankenhause ausgeführt wurde, ergab von Seiten der Organe, des Thorax und des Abdomens normalen Befund. Es wurde nichts entdeckt, was auf Lues hingedeutet hätte, ebensowenig fanden sich Veränderungen, auf welche die fieberhaften Temperaturen hätten zurückgeführt werden können. Das Gehirn und Rückenmark zeigte makroskopisch weder auf den angelegten Querschnitten in der Substanz noch an den Häuten etwas abnormes.

Mikroskopischer Befund.

Das Rückenmark wurde für die mikroskopische Untersuchung in ähnlicher Weise wie in Fall I behandelt; es kamen alle Segmente zur Betrachtung, Nissl- und Marchi-Präparate sind von diesem Falle nicht vorhanden. Die Präparate sind bereits vor einer Reihe von Jahren angefertigt worden, zu einer Zeit, wo die Marchi'sche und Nissl'sche Methode noch nicht als unerlässlich für die genaue Durchforschung derartiger Fälle betrachtet wurde. Immerhin ergeben die angewandten Markscheiden- und Achsencylinderfärbungen zusammen mit gut gelungnen Kernfärbungen ein fast erschöpfendes Bild des pathologischen Processes.

Bei der geringen Verschiedenheit der Befunde der einzelnen Segmente soll auch in diesem Falle zunächst ein Gesamtbild der Rückenmarksveränderungen gegeben werden. Dass, was in allen Wurzelhöhen vom untersten Sakralmark bis zum obersten Cervikalmark gemeinsam ist, ist das Vorhandensein zahlloser kleiner Herde von streifenförmiger Gestalt. Dieselben sind vornehmlich auf die weisse Substanz lokalisiert und entsprechen in ihrer Verlaufsrichtung gesetzmässig dem Verlauf der peripherischen Gefässe; sie beginnen an der äusseren Peripherie und ziehen im Gebiet der Vorder- und Seitenstränge radiär und meist in grader Richtung nach der grauen Substanz hin. Im Gebiet der Hinterstränge haben diese streifenförmigen Herde conform der bogenförmigen Verlaufsrichtung der sie durchziehenden Gefässe häufig einen mehr bogenförmigen Verlauf. Die graue Substanz ist im Vergleich zur weissen nur wenig an dem Prozess beteiligt. Erkrankte Bezirke finden sich vornehmlich in den Vorderhörnern, und diese gehören fast ausschliesslich zum Versorgungsgebiet der peripherischen Arterien. Dies ergiebt sich aus ihrer Lage an der Peripherie der Vorderhörner und aus der Thatsache, dass sie die direkte gradlinige Verlängerung der streifenförmigen Herde in der weissen Substanz bilden. Eine Ausnahme hiervon bildet nur die Höhe vom XII. Dorsal- bis zum II. Lumbalsegment, wo sich auch das Versorgungsgebiet der centralen Gefässe als erkrankt erweist. Die Zahl der Herde ist in verschiedenen Höhen eine verschiedene. Am sparsamsten sind dieselben in den proximalen und distalen Rückenmarksabschnitten. Mit zunehmender Annäherung nach der Rückenmarksmitte wächst ihre Zahl. Da wo die Lagerung der Herde eine sehr dichte ist — als vornehmlich im Dorsalmark — verschwimmen die benachbarten zu grösseren Flecken, und es verschwindet alsdann auch der ursprüngliche sreifenförmige Charakter. Aber auch in diesen Gebieten der stärksten Erkrankung lassen die graden Grenzlinien der Herde und die streifenförmige Verlaufsrichtung erhaltener Nervenfasern innerhalb der Herde die ursprüngliche Anordnung erkennen.

Besser als durch jede Beschreibung wird die Lokalisation der Herde durch die nach Mikrophotogrammen hergestellten Abbildungen von Weigert-Präparaten veranschaulicht. Fig. 9, Tafel I-II zeigt einen Schnitt aus dem III. Lumbalsegment. Helle Streifen durchziehen die weisse Substanz beider Seiten. Der grösste der Herde entspricht einem grösseren Gefässe, welches in einem schwachen Bogen von dem hinteren medialen Winkel

des Hinterstranges bis in das Hinterhorn zu verfolgen ist. In den Vorderhörnern finden sich hellere Flecken in der direkten Verlängerung der den Vorderseitenstrang durchziehenden hellen Streifen. Fig. 8 gehört dem XI. Dorsalsegment an. Hier haben die Herde in den beiden Seitensträngen eine flächenhafte Ausdehnung gewonnen. Dass diese grösseren Herde durch ein Konfluieren mehrerer heller Streifen entstanden sind, kann daran erkannt werden, dass zarte Bänder von erhaltenen Nervenfasern innerhalb ihres Gebietes noch vorhanden sind. Fig. 7 stammt aus dem VI. Dorsalsegment, aus dem Gebiete der stärksten Erkrankung. Mit Ausnahme der Vorderstränge ist hier die weisse Substanz auf beiden Seiten ziemlich gleichmässig erkrankt. Am stärksten tritt hier ein gradlinig begrenzter Herd in den Hintersträngen hervor, welcher nirgends an die graue Substanz heranreicht. Ferner ist hier das rechte Vorderhorn, wie aus seiner hellen Färbung hervorgeht, von dem Process ergriffen. Fig. 6 (VII. Cervikalsegment) zeigt wieder verschiedene gössere und kleinere Herde mit ziemlich scharfer Begrenzung im Gebiete beider Seitenstränge. Ueberall ist die Streifenform entsprechend der Verlaufsrichtung der peripherischen Gefässe an denselben zu erkennen. Die Kuppe des rechten Seitenhorns ist von einem kleineren Herde eingenommen, welcher in direktem Zusammenhange mit dem erkrankten Gebiete der Seitenstränge steht. Ein anderer kleiner Herd der grauen Substanz ist im basalen Gebiet des linken Vorderhorns gelegen und steht, wie benachbarte Schnitte lehren, mit dem bogenförmigen den linken Seitenstrang durchziehenden hellen Streifen in Beziehung. Der Goll'sche Strang ist, abgesehen von der ventralen Kuppe stark gelichtet; hier macht sich bereits die aufsteigende Degeneration bemerkbar; dasselbe gilt von dem Gebiete der rechten Kleinhirn-Seitenstrangbahn. Fig. 5 ist dem IV. Cervikalsegment entnommen; hier werden die streifenförmigen Herde in den Seitensträngen schon sparsamer. Am stärksten sind dieselben noch im Gebiete des rechten Vorderseitenstranges entwickelt, von wo sie zum Teil auf den benachbarten Randbezirk des Vorderhornes übergreifen. Ferner weist das Präparat eine starke, sekundäre Degeneration beider Goll'schen Stränge und eine leichtere Degeneration im Gebiete der Kleinhirn-Seitenstrangbahnen und der Gowers'schen Bündel auf. Es sei an dieser Stelle bemerkt, dass die secundär degenerierten Faserterrains auch noch von primären Herden durchzogen sein können. Eine Andeutung hiervon sieht man im Hinterstrang,

wo sich dieselben in den faserarmen Goll'schen Stränge durch eine noch hellere Farbe markieren. Es handelt sich hier um Herde, welche um Seitenäste der im hinteren Septum verlaufenden Arterie gelagert sind. An einer Stelle sieht man auch ein Uebergreifen auf den benachbarten Burdach'schen Strang angedeutet.

Histologie der Herde.

In der weissen Substanz ist das histologische Bild, welches die einzelnen Herde bieten, ein ziemlich gleichförmiges. Man findet bei der Durchsicht einer Reihe benachbarter Schnitte, dass die auf dem Flächenbilde jedes einzelnen Querschnittes als Streifen imponierenden Herde thatsächlich mehr der Cylinderform entsprechen, wenn man allen Dimensionen Rechnung trägt. Die Längsachse des Cylinders wird dann constant von einem Gefäss gebildet, dessen Wandung ein eigentümliches Aussehen hat. Man sieht, dass mit Ausnahme der Intimazellen, deren Form und Dichtigkeit der Norm entspricht, alle zelligen Bestandteile der Wandung eine Umwandlung zu Fettkörnchenzellen erfahren haben. Auf dem Längsschnitt ist das Strukturbild des Gefässes durch die massenhafte Anhäufung der Fettkörnchenzellen nicht selten so stark verändert, dass die Erkennung des Gefässes als solchen bei der ersten Betrachtung der Präparate Schwierigkeiten bereitet. Zwischen den Körnchenzellen sieht man in zarten Wellenlinien die faserigen Bestandteile der Wandung verlaufen. Es sei besonders hervorgehoben, dass nicht etwa eine Ansammlung von Fettkörnchenzellen um die Gefässwand herum stattgefunden hat, sondern dass diese Zellen der Gefässwand selbst angehören. Das geht ganz besonders daraus hervor, dass zwischen diesen Zellen überall noch zarte Bindegewebszüge zu erkennen sind. Der perivasculäre Lymphraum ist, soweit er überhaupt bei diesen kleinen Gefässen zu erkennen ist, frei von zelligen und amorphen Bestandteilen. Zumeist sind es nur kleinere Gefässe ohne Media, welche die beschriebene Veränderung aufweisen. Die Media hat an den Gefässen, an welchen eine solche vorhanden ist, wesentliche Veränderungen nicht erfahren. Das Lumen der Gefässe zeigt nur an wenigen Stellen eine pralle Füllung mit geformten Blutelementen. Sehr selten findet man ein Gefässchen, dessen Lichtung vornehmlich mit Leukocyten ausgefüllt ist. Eine Auswanderung von Leukocyten in die Gefässwand oder deren Nachbarschaft war nirgends zu constatieren, und nirgends kamen Bilder zur Beobachtung, welche darauf hingedeutet hätten, dass die

Fettkörnchenzellen in der Gefässwand aus emigrierten Blutzellen hervorgingen. Ebenso wie die Gefässe zeigt das Gewebe in ihrer Nachbarschaft der eigentlichen Herde ein stereotypes Verhalten. Die markhaltigen Nervenfasern sind in einem Zustand starker Quellung, oder sie sind bereits zu Grunde gegangen, und statt ihrer findet man in den Gliamaschen Fettkörnchenzellen mit grossem Zellleib, welche das Lumen der Masche gänzlich oder zum Teil ausfüllen. Vereinzelt findet man auch auf dem Querschnitt in diesen Herden leere Gliamaschen und solche, an deren Wandung ein nackter Achsencylinder gelegen ist. Die gliöse Stützsubstanz ist innerhalb der Herde überall gut erhalten. Ihre Structur wird durch den Prozess primär nicht in Mitleidenschaft gezogen. In Herden, welche sich auf die unmittelbare Nachbarschaft der Gefässe beschränken, hat sie ihr normales Gefüge; es sind an solchen Stellen eben nur die Parenchymbestandteile, welche sie umschliesst, zu Grunde gegangen und durch Fettkörnchenzellen ersetzt worden. Mit zunehmendem Dickendurchmesser der Herde macht sich eine Verdichtung des Gliagerüstes bemerkbar, und zwar zunächst in denjenigen Bälkchen, welche der Gefässwand am nächsten liegen. Im mittleren Dorsalmark, wo die Ausdehnung der Herde darauf hindeutet, dass hier der Prozess am längsten bestanden hat, ist auch die Verdichtung der Stützsubstanz am stärksten; hier finden sich Stellen, in denen sich das Gewebe als vollkommen sklerosiert erweist, d. h. lediglich aus einem stark verdichteten gliösen Filz besteht.

Neben diesen perivasculären Herden findet sich in einzelnen Segmenten des Dorsalmarks aber noch eine andere Art von Herden, welche eine ganz andere Zusammensetzung aufweisen. Hier handelt es sich um kleine kreisrunde, zuweilen auch elliptische Flecke in der Nähe der Peripherie der Hinter- und Seitenstränge, welche von der Nachbarschaft durch eine zarte Membran verdichteter Gliafasern scharf abgegrenzt sind. Ihr Inhalt besteht aus einer dichten Anhäufung von Fettkörnchenzellen, zwischen denen Trümmer und Degenerationsprodukte von zerfallenen Nervenfasern liegen. Hier handelt es sich um kleine distincte Erweichungsherde, welche sich von den perivasculären Herden erstens dadurch unterscheiden, dass ihr Zusammenhang mit einem grösseren Gefäss nirgends klar zu Tage tritt, und zweitens dadurch, dass in ihrem Bereich alle Gewebsbestandteile, parenchymatöse und interstitielle, gleichmässig untergegangen sind. In der Höhe des V. Dorsalsegmentes sind am Rande des linken Seitenstranges eine Reihe derartiger kleiner

Erweichungsherde mit einander verschmolzen, so dass hier das ganze Gebiet der Kleinhirnseitenstrangbahn von ihnen eingenommen wird.

Die graue Substanz bietet da, wo sie in den Bereich der Herde der weissen Substanz mit hineingezogen wird, und da, wo sie selbständig im Gebiete der centralen Gefässe erkrankt ist, folgendes Aussehen. Zunächst fällt auf, dass an Stellen, wo die Herde von der weissen auf die graue Substanz übergreifen, sich die Form derselben in gesetzmässiger Weise verändert. Die Streifen nehmen eine flächenartige Ausbreitung an, und während die Grenzen der Herde in der weissen Substanz ziemlich scharfe sind, erfolgt hier der Uebergang vom kranken zum gesunden Gewebe allmählich. Die erkrankten Bezirke der grauen Substanz dokumentieren sich an Weigert-Präparaten als helle Flecke, weil ein grosser Teil der in ihnen verlaufenden markhaltigen Fäserchen seine Markhülle eingebüsst hat oder vollkommen zu Grunde gegangen ist. Die motorischen Ganglienzellen zeigen hier starke Veränderungen ihrer Form. Sie sind abgerundet, haben keine Fortsätze oder nur kurze Stümpfe von solchen; ihr Kern findet sich nicht selten an der Peripherie des Zellleibs. Die Zellveränderungen haben grosse Aehnlichkeit mit den im Fall I beschriebenen, wenngleich dieselben nirgends einen so hohen Grad erreichen wie dort. Im allgemeinen erhält man den Eindruck, dass die Ganglienzellen dem Prozesse viel länger Widerstand geleistet haben, als die markhaltigen Nervenfasern; denn auch in denjenigen Gebieten, wo die Vorderhörner in beträchtlicher Ausdehnung erkrankt sind, findet man noch zahlreiche in ihrer Form zwar veränderte, aber noch deutlich erkennbare Exemplare. In den Gebieten der Vorderhörner, welche nach der Weigert'schen und den anderen Methoden normales Aussehen haben, zeigt die Form und Zahl der Zellen keine Abweichung von der Norm. Das Verhalten der Neuroglia in den erkrankten Bezirken der grauen Substanz ist ein sehr wechselndes. Während die kleinen, am Rande der Vorderhörner gelegenen Herdchen, welche zum Versorgungsgebiete der peripherischen Arterien gehören, lediglich eine Verdichtung der Fasern und eine geringe Vermehrung der Kerne aufweisen, erscheint die Stützsubstanz da, wo die centralen Gefässe an dem Processe teilnehmen, stark transparent und aufgelockert. Dies ist, wie bereits oben erwähnt, besonders in der Höhe vom XII. Dorsal- bis zum II. Lumbalsegment der Fall. Hier sieht

man in der aufgelockerten Neuroglia zahlreiche Spinnenzellen mit grossem, nicht selten mehrkernigem Zellleib, welche ihre Fortsätze in die Wandung kleiner Gefässe einsenken. Ferner hat eine Gefässvermehrung in diesem Gebiete stattgefunden, und an einigen Stellen finden sich kleine perivasculäre Blutungen um Gefässchen von zartestem Kaliber. Die Umrahmung mit Fettkörnchenzellen, welche für die Gefässe in den erkrankten Bezirken der weissen Substanz so charakteristisch ist, wird hier zumeist vermisst. Nur im Commissurengebiet, wo die Dichtigkeit der markhaltigen Fasern in der Norm am grössten ist, finden sich stellenweise ähnliche Bilder, wie in der weissen Substanz. Im übrigen ist nur zu bemerken, dass mitunter eine geringe Vermehrung der Intimakerne und eine etwas stärkere Kernanhäufung in der Adventitia der Gefässe in den erkrankten Bezirken der grauen Substanz beobachtet wurde.

Die Pia zeigt Veränderungen nur im mittleren Dorsalmark, da, wo auch die Herderscheinungen in der weissen Substanz am ausgedehntesten sind. Man sieht hier, dass die Fettkörnchenzellen, welche die Gefässwände begleiten, sich an einzelnen Stellen mit ihnen bis in die Pia fortsetzen, und es finden sich alsdann zwischen den bindegewebigen Zügen der Pia zahlreiche Fettkörnchenzellen eingebettet. Ein ganz besonders auffälliges Verhalten zeigt in der Höhe des VI. bis VIII. Dorsalsegmentes der im Sulcus longitudinalis anterior liegende Piafortsatz, welcher die centralen Gefässe trägt. Derselbe ist von Fettkörchenzellen so massenhaft durchsetzt, dass er ein vollkommen verändertes Strukturbild bietet. Anstatt des dichten fibrillären, kernarmen Bindegewebes findet man ein sehr lockeres, schwammiges Gewebe, welches aus zarten welligen Faserzügen besteht, zwischen denen die Fettkörnchenzellen in dichten Reihen liegen. Dasselbe Verhalten zeigt auch die Adventitia der in diesem Fortsatz liegenden Gefässe, welche continuierlich in das Gewebe desselben übergeht. Die Intima und Media der centralen Gefässe zeigt hier, soweit sie extramedullär liegen, normales Verhalten.

Die hinteren Wurzeln lassen nirgends, auch nicht im Gebiete der stärksten Erkrankung, einen Faserausfall erkennen. Die vorderen Wurzeln hingegen zeigen in zahlreichen Segmenten eine deutliche Lichtung ihrer Fasern. Dieselbe tritt da am stärksten hervor, wo die Vorderhörner ausgedehnte Veränderungen erlitten haben, also vornehmlich im unteren Dorsal- und oberen Lendenmark, wo auch die Ausbreitungsgebiete der centralen Gefässe

in Mitleidenschaft gezogen sind. Aber auch in diesen Abschnitten ist eine beträchtliche Zahl von Fasern in den vorderen Wurzeln erhalten geblieben. Die im Bereich der Wurzeln betroffenen Gefässe zeigen nirgends erhebliche Veränderungen in ihrer Wandung.

Medulla oblongata.

Die disseminierten Herde, welche die Querschnittsbilder der Rückenmarkssubstanz beherrschen, finden ihr proximales Ende in der Höhe des II. Cervicalsegmentes. Im Niveau der Pyramidenkreuzung finden sich nur noch Erscheinungen secundärer Degeneration und zwar im Gebiet der Goll'schen Stränge, beider Kleinhirnseitenstrangbahnen und der Gowers'schen Bündel. Die Hinterstrangsdegeneration konnte bis in den Goll'schen Kern, diejenige der Kleinhirnseitenstrangbahn bis zu ihrem Einstrahlen in die Corpora restiformia verfolgt werden. Die gesamte Medulla oblongata, der Pons und die Gegend des Hirnschenkelfusses zeigen nichts von lokalen herdförmigen Processen. Auch die motorischen und sensiblen Hirnnervenkerne liessen an der Hand der angewandten Methoden keine bemerkenswerten Veränderungen erkennen. Das Querschnittsbild entsprach in allen Höhen durchweg der Norm. Von krankhaften Erscheinungen ist hier nur folgendes zu bemerken: Die extramedullären Wurzelpaare der Nervi oculomotorii, abducentes und faciales, sowie die extramedullären Abschnitte der Quintuswurzeln zeigten auf beiden Seiten eine starke Lichtung ihrer Fasern. Bei starker Vergrösserung sieht man an Weigert-Präparaten, dass nur noch eine geringe Anzahl gut erhaltener Nervenfasern auf dem Längsschnitte erhalten sind; die überwiegende Mehrzahl hat ihre Färbbarkeit entweder vollkommen eingebüsst und es finden sich an Stelle der Markscheiden grobe Myelinklumpen neben feineren Bröckelchen und Körnchen. An Kernfärbungen zeigen die entsprechenden Stellen eine starke Vermehrung der spindelförmigen Kerne des Endoneuriums, und hier und da wurden auch Fettkörnchenzellen mit rundem Leib und fein granuliertem Inhalt, besonders in der unmittelbaren Umgebung kleinerer Gefässe, gefunden. Die Gefässe selbst zeigten eine Vermehrung der Kerne in ihrer Wandung, welche sich zumeist ziemlich gleichmässig über die einzelnen Bestandteile verteilten. An diesen Veränderungen waren die bezeichneten motorischen Wurzeln ziemlich gleichmässig beteiligt, stärker die beiden Nervi quinti, welche schon bei der Betrachtung der Präparate mit blossem Auge als

zwei blasse Stränge imponierten und welche sich unter dem Mikroskop als fast vollkommen verarmt an normalen Fasern erwiesen. Diese Veränderungen der Nervenwurzeln beschränkten sich ausschliesslich auf ihren extramedullären Verlauf. Die Grenze der Veränderungen lag überall unmittelbar vor ihrem Eintritt in den Pons, resp. den Hirnschenkelfuss und zwar schnitten hier sowohl die parenchymatösen wie die interstitiellen Veränderungen ziemlich scharf ab. Das Uebergangsgebiet war an keiner Stelle länger als etwa 1 mm. Im allgemeinen war der Gegensatz zwischen extra- und intramedullärem Anteil der Wurzeln ein in die Augen springender. Eine Ausnahme hiervon bilden nur die beiden Nervi oculomotorii, deren Fasern bei ihrem Verlauf durch die Haube und den Fuss des Mittelhirns etwas gelichtet erschienen und eine blässere Farbe zeigten als an normalen Präparaten; aber auch hier war noch der Gegensatz zwischen intra- und extracerebralem Anteil der Wurzeln ein ganz auffallender. Leider standen für die mikroskopische Untersuchung die Wurzeln nur soweit zur Verfügung, als sie mit dem Gehirn zusammen herausgenommen worden waren, so dass über die Ausdehnung des Processes nach der Peripherie hin nichts mitgeteilt werden kann.

Die Pia an der Basis, speciell an der Medulla oblongata, am Pons und am Hirnschenkelfuss zeigte auch mikroskopisch nirgends eine Abweichung von dem normalen Aussehen.

Nervus opticus.

Der Sehnerv zeigte auf beiden Seiten von der Papille bis zum Chiasma auf Querschnitten dasselbe charakteristische Bild. Als das Wesentlichste ist auch hier die vollkommene Zerstörung der Nervenfasern zu bezeichnen. An ihrer Stelle sieht man zwischen den Septen das feinfaserige Gerüst der Neuroglia, in welchem nur hie und da kleine Markbröckelchen an das ehemalige Parenchym erinnern. An Weigert-Präparaten haben die Terrains, wo unter normalen Verhältnissen die Nervenfasern liegen, ein transparentes Aussehen, und die Reste der Marktbestandteile geben ihnen in toto noch eine graue Farbe. (cf. Fig. 5, Taf. III-IV). Im intracraniellen Abschnitt des rechten Nervus opticus finden sich im basalen Teil nahe der Peripherie die dürftigen Residuen zweier Nervenbündel, welche Fig. 6, Tafel III-IV zeigt.

Der zweite, besonders auffallende Befund ist die enorme Breite der Septen, welche diejenige der normalen durch-

schnittlich um das Sechs- bis Zehnfache übertrifft. An Stelle der dichten, kernarmen Bindegewebszüge, welche bei normalem Verhalten die Septen bilden, sieht man ein lockeres Maschengewebe weit auseinander gedrängter, zarter Bindegewebsfasern, zwischen denen massenhaft Fettkörnchenzellen liegen. Die Verbreiterung der Septen hat sich auf Kosten des ehemaligen Parenchymgebietes vollzogen, dessen Ausdehnungsomit in Summa demjenigen der Septen etwa gleichkommt. Wie im Rückenmark, so sind auch hier die Fettkörnchenzellen in der unmittelbaren Umgebung der Gefässe am dichtesten. Sie setzen sich von den Bindegewebsmaschen der Septen continuierlich in die Gefässwand fort. An zahlreichen Stellen sind sie hier in der Gefässwand so dicht, dass die normale Structur der Wandung von ihnen vollkommen verdeckt wird. Nur die Intima hat ihr normales Gefüge zumeist bewahrt. Zuweilen ist auch an ihr eine Veränderung zu constatieren, welche in einer Quellung und Vermehrung der Endothelkerne besteht. Auch ausserhalb der Septen sind die Lumina der kleinen Gefässästchen von den Körnchenzellen dicht umrahmt, und hie und da findet man im Gebiete der Sehnervenbündel vereinzelte derartige Zellen liegen. (Fig. 7, Taf. III-IV.) Die im Gebiete der Sehnervenbündel restierende Neuroglia hat sich an zahlreichen Stellen von dem Gewebe der Septen retrahiert, und es entstehen zwischen beiden Spalträume, in welchen sich ein feinkörniger Detritus findet. Die Veränderungen reichen nach hinten auf beiden Seiten bis in das Chiasma hinein. Fig. 8, Taf. III-IV zeigt einen nach Weigert gefärbten Horizontalschnitt durch das Chiasma, auf welchem man die letzten Ausläufer der erkrankten Gebiete sieht. Zapfenförmige Fortsätze erstrecken sich von den zerstörten Sehnerven her in die Substanz des Chiasma hinein, und bei Anwendung stärkerer Vergrösserung sieht man, dass diese letzten Ausläufer sich an die unmittelbare Umgebung der Gefässe halten. Ausser diesen Fortsätzen finden sich aber im Chiasma und im distalsten Teil der Tractus optici noch kleine inselförmige Herde, welche constant ein im Centrum gelegenes Gefäss umschliessen. Die histologische Beschaffenheit dieser kleinsten Herdchen entspricht genau den Veränderungen der frischen Rückenmarksherde. Es handelt sich um einen perivasculären Zerfall der Nervenfasern, bei dem die Neuroglia keine wesentlichen Veränderungen erfährt. Das Fasergerüst der Neuroglia erweist sich dabei als unverändert, nur der Zellgehalt der Stützsubstanz ist in diesen kleinen

Herden ein etwas grösserer als in der Nachbarschaft, und es finden sich in diesem Gebiete zahlreiche Fettkörnchenzellen, welche in der Gefässwand selbst wieder am dichtesten stehen. Centralwärts vom Chiasma sind, abgesehen von den kleinen Herdchen nur noch die Erscheinungen secundärer Degeneration auf beiden Seiten nachweisbar, welche sich in derselben Weise, wie es in Fall I beschrieben worden ist, an entsprechend angelegten, schrägen Sagitalschnitten bis zum Eintritt der Tractus in die Corpora geniculata verfolgen liessen. Auffallend war auch in diesem Falle die nur mässige Lichtung der Tractusfasern gegenüber der so ausgedehnten Zerstörung in den Sehnerven selbst. Die primären Opticusendstätten, die Pulvinaria, Corpora geniculata ext. und Corpora quadrigemina anteriora boten auch in diesem Falle das normale Aussehen, ebenso wie die Gratiolet'schen Fasern und die Cuneusrinde, welche auf den Rindenblöcken zum Teil getroffen worden war.

Die Duralscheide der beiden Sehnerven im orbitalen Abschnitt bietet nichts besonderes; der Endothelbelag derselben ist überall von normaler Dichtigkeit. Ebenso haben die Arachnoidealbalken allenthalben ihre normale Struktur bewahrt. Nur der piale] Ueberzug der Sehnerven hat an verschiedenen Stellen eine mässige Vermehrung seiner Kerne erfahren, welche da am stärksten hervortritt, wo stark verbreiterte Septen mit ihr zusammentreffen. Auch Fettkörnchenzellen findet sich hier in vereinzelten Exemplaren innerhalb seiner fibrillären Bindegewebszüge. Von einer Erweiterung des Subduralraumes und der Arachnoidealmaschen ist auch hier keine Spur vorhanden.

Fall III. Der Kranke, ein 35 jähriger Kaufmann, stammt aus gesunder Familie und ist seit etwa einem Jahre verheiratet. Die Frau hat weder eine Geburt noch eine Fehlgeburt durchgemacht. Im Alkoholgenuss soll der Patient stets sehr mässig gewesen sein. Für Lues sind sichere Indicien nicht vorhanden; nur soll er vor circa 4 Jahren eine wunde Stelle am Gliede gehabt haben, die von einem Specialarzt lokal mit einer Salbe behandelt worden war.

Bis zum Juni 1898 will er gesund gewesen sein; nur zeitweise hatte er schon einige Monate vorher Reissen in den Beinen. Im Juni bekam er Husten mit reichlichem Auswurf unter lebhaften Fiebererscheinungen. Der behandelnde Arzt diagnosticierte damals „Influenza“. Auf seine Anordnung suchte

der Kranke einen Luftkurort in Thüringen auf. Dort wurde sein Zustand schlechter: die Beine wurden schwächer und der Gang unsicher. Der Auswurf bestand weiter fort. Auf ärztliche Empfehlung ging er nach einem Sanatorium für Lungenkranke in Schlesien, wo ausser der Erkrankung der Lunge eine „Nervenaffection“ diagnosticiert wurde. Der Kranke kehrte sehr bald wegen der stetig zunehmenden Schwäche in den Beinen nach Berlin zurück. Ende Oktober sah ich ihn zum ersten Male und erhob folgenden Befund:

Pupillen gleichweit, von prompter Reaktion. Augengrund normal. Hirnnerven intact. An den oberen Extremitäten ist die motorische Kraft gering; bei feineren Bewegungen wird ein geringer Grad von Ataxie bemerkbar. Gröbere Sensibilitätsstörungen sind nicht vorhanden.

Die unteren Extremitäten befinden sich im Zustande spastischer Paraplegie; es besteht hochgradige Beugekontraktur im Knie- und Hüftgelenk. Die Patellarreflexe sind gesteigert; Patellar- und Fussklonus sind leicht zu erzielen. Die Prüfung der Sensibilität ergiebt eine starke Herabsetzung für alle Qualitäten. Zeitweise klagt der Kranke über Ameisenlaufen in den Beinen. Die Urinentleerung erfolgt meist unwillkürlich. Ueber der rechten Lunge findet sich vorn oben ein ausgedehntes Dämpfungsgebiet, über welchem Rasselgeräusche hörbar sind. Im Sputum sind zahlreiche Tuberkelbacillen.

Im Laufe des Novembers stellten sich im Gefolge der vollkommen gewordenen Incontinentia urinae die Erscheinungen einer Cystitis und Pyelitis ein, und es trat ein Decubitusgeschwür in der Kreuzbeingegend auf, welches in wenigen Tagen Handtellergrösse erreichte. Gegen Ende des November stieg in den Abendstunden die Temperatur, die sich bis dahin im allgemeinen innerhalb normaler Breiten gehalten hatte, fieberhaft an, und es entwickelte sich in diesen Stunden häufig ein Zustand von Benommenheit, in welchem der Kranke in seiner Umgebung nicht orientiert war und auf nichts antwortete. Nach etwa acht Tagen waren diese psychischen Störungen wieder verschwunden; die spinalen Symptome bestanden unverändert fort. Der Kranke klagte jetzt zuweilen über Nebelsehen. Die deswegen von neuem vorgenommene Untersuchung des Augengrundes ergab wieder normalen Befund.

Am 20. Dezember wurde der Kranke in die Klinik des Herrn Professor Mendel aufgenommen und dort folgender Status erhoben:

Der Kranke ist ein sehr elend aussehender Mann von blasser Farbe und energielosem Gesichtsausdruck.

Es besteht eine minimale Ptosis des rechten oberen Augenlides (?). Die Augenbewegungen sind frei; Pupillen gleichweit, von normaler Reaktion auf L. und A. Augengrund normal. Die Sprache ist ohne Besonderheiten.

Die Arme sind gleichmässig stark abgemagert, ohne lokalisierte Atrophien. Andeutung von Trommelfingern. Bei passiver Bewegung besteht Steifigkeit in den Armen, besonders links. Der Händedruck ist beiderseits von geringer Kraft, links noch schwächer als rechts. Die Kraft der Bewegungen in den grossen Gelenken ist gut. Beide Hände greifen bei feineren Bewegungen unsicher, ataktisch. Der stereognostische Sinn ist an beiden Händen gestört. Ueberstreichen mit Papier und Tuch wird nicht mit Sicherheit unterschieden. Tricepsreflex beiderseits lebhaft. Die oberen Extremitäten zeigen keine Sensibilitätsstörungen. Feine Pinselberührungen werden am ganzen Rumpf bis zur Inguinalfalte richtig gefühlt, ebenso an den Armen.

Die Berührung mit der Nadelspitze wird an der Brust von der 5. Rippe nach abwärts als „unklar“, wenn auch noch als „spitz“, in den tieferen Partien der Vorderseite des Rumpfes als „stumpf“ bezeichnet. Auf dem Rücken wird die Nadelspitze überall erkannt, wenn auch in den obersten Bezirken zuweilen gestochen werden musste.

Der zweite und noch mehr der dritte Brustwirbel ist auf Druck und Beklopfen schmerzhaft. Die Beine liegen gewöhnlich in der Hüfte und im Knie gebeugt. Sie sind hochgradig abgemagert und fast vollkommen paralytisch.

Der linke Fuss ist in geringem, der rechte in höherem Grade oedematös. Es bestehen Contracturen in den grossen Gelenken der Beine, die jedoch noch auszugleichen sind. Besonders ausgeprägt ist die Adductionscontractur der Oberschenkel. Die Zehen kann der Kranke noch schwach bewegen. Sonst ist die aktive Motilität vollkommen erloschen. Des Nachts soll häufig ein Zusammenzucken der Beine auftreten. „Spitz“ und „stumpf“ kann an den unteren Extremitäten nirgends unterschieden werden. Tieferes Einstecken der Nadel bleibt schmerzlos. Auch die taktile Empfindung ist überall stark herabgesetzt.

Die Grenze der Sensibilitätsstörung reicht nach oben bis zur Regio pubis. Das Beklopfen der Patellarsehnen ruft lebhafte Contractionen der Mm. quadricip. und einen gestreckten Zustand der Beine hervor. Der Achillessehnenreflex ist lebhaft. Zeitweise ist links Fussclonus angedeutet. Cremaster- und Bauchdeckenreflexe fehlen. Die Bauchmuskeln sind straff contrahiert. — Der Urinabgang erfolgt unwillkürlich, ebenso der Stuhlgang.

Herzdämpfungsgrenzen normal, Herztöne rein; Puls klein, beschleunigt; Arterien weich. Ueber beiden Lungen zeigt die Percussion ausgedehnte Gebiete gedämpften Schalles. Ueber der rechten Lunge vorn und hinten oben bronchiales Atmen und giemende Ronchi: Atmung beschleunigt, oberflächlich. Im Sputum zahlreiche Tuberkelbazillen. — Leber und Milz sind nicht nachweisbar vergrössert. Meteorismus. Der Urin ist trübe, reagiert schwach alkalisch, enthält Spuren von Eiweiss, keinen Zucker. — Auf dem Kreuzbein findet sich ein tiefgehender Decubitus, etwa von der Grösse eines Handtellers.

Der neurologische Befund blieb in den nächsten Wochen im wesentlichen unverändert. Zeitweise traten abendliche Temperatursteigerungen bis 38,9° auf. Der Decubitus nahm trotz aller therapeutischen Bemühungen unaufhaltsam an Grösse zu und verjauchte stellenweise. Zeitweise entwickelte sich eine mässige Benommenheit mit auffallender Euphorie.

Der Exitus erfolgte unter den Erscheinungen zunehmender Herzschwäche am 20. Januar 1899.

Die Autopsie der inneren Organe zeigte ausgedehnte tuberculöse Veränderungen in beiden Lungen (Bronchitis et Peribronchitis tbc. und Pneumonia cas.), sowie tuberkulöse Geschwüre im Dünndarm.

Makroskopisch war am Gehirn und seinen Häuten nichts Pathologisches nachweisbar. Ebenso waren die Rückenmarkshäute intakt. Das Rückenmark selbst war von annähernd normaler Konsistenz, stellenweise etwas weich. Auf den angelegten Querschnitten trat die Rückenmarkszeichnung deutlich hervor; überall war die graue Substanz gegen die weisse gut begrenzt.

Im Dorsal- und oberen Lendenmark haben die Hinterstränge auf einigen Schnittflächen eine graugelbe Färbung. Im übrigen bot auch das Rückenmark makroskopisch normale Verhältnisse.

Mikroskopischer Befund.

In diesem Falle kamen für die histologische Untersuchung des Rückenmarkes alle gangbaren Methoden zur Anwendung. Besonderer Wert wurde auf die Marchi'sche Methode gelegt. Es kamen alle Rückenmarkssegmente zur Betrachtung. Aber um auch hier alle unnötigen Breiten zu vermeiden, sei es mir gestattet, eine summarische Zusammenfassung von den Protokollen der einzelnen Höhen zu geben.

Das Rückenmark erwies sich erkrankt von seinen proximalsten Abschnitten bis zum unteren Sacralmark; und zwar war auch in diesem Falle vornehmlich die weisse Substanz ergriffen. Die Ausbreitung und Lokalisation des Prozesses in der weissen Substanz ist aber von derjenigen des vorhergehenden Falles wesentlich verschieden. Während es sich dort um zahllose disseminierte Herde handelte, ist hier die weisse Substanz in continuierlicher, diffuser Form erkrankt. Die vier Mikrophotogramme, welche nach Weigert-Präparaten hergestellt sind, mögen die Lokalisation der erkrankten Gebiete veranschaulichen.

Fig. 13 Taf. I-II zeigt einen Querschnitt aus der Höhe des II. Sacralsegmentes. Hier finden sich die auffallendsten Veränderungen im Gebiete der Hinterstränge. In ziemlich symmetrischer Anordnung finden sich beiderseits von dem hinteren Septum zwei helle faserarme Zonen, welche nach hinten fast bis an den dorsomedialen Winkel der Hinterstränge und nach vorn fast an das Terrain des ventralen Feldes reichen. Seitlich geht die erkrankte Zone mit zwei Vorsprüngen annähernd bis an das Gebiet der Wurzeleintrittszone heran; diese Zone selbst ist aber nicht betroffen. Bei genauerer Betrachtung kann man schon bei dieser geringen Vergrösserung erkennen, dass das erkrankte Hinterstrangsgebiet auf beiden Seiten kein ganz gleichförmiges Aussehen hat, sondern sich aus verschiedenen kleinen rundlichen und langgestreckten Inselchen zusammensetzt, zwischen denen, wenn auch nur in geringer Zahl, erhaltene Nervenfasern liegen. Ferner findet sich eine faserarme Zone in beiden Seitensträngen, welche den letzten Ausläufern der Pyramidenbahn zu entsprechen scheint; nur reicht das erkrankte Gebiet auf beiden Seiten zu weit medialwärts, als dass es der in dieser Höhe schon sehr faserarmen und schmalen Bahn allein entsprechen kann. Die Wurzeln bieten nichts besonderes.

Fig. 12 Taf I-II ist dem XII. Dorsalsegment entnommen. Das erkrankte Gebiet der Hinterstränge hat hier stark an Aus-

dehnung gewonnen; es umfasst beinahe das gesamte Gebiet derselben. Erhalten sind nur die Wurzeleintrittszonen mit den angrenzenden Markbrücken, ein zarter Saum von dem an die Kommissur angrenzenden ventralen Felde und ein schwacher Faserzug, welcher parallel zu dem hinteren Teil des Septum longitudinale posterius gelegen ist und sich auf der linken Seite in einen schmalen Saum an der Peripherie fortsetzt. Erhaltene Fasern finden sich ferner in geringer Zahl in dem mittleren Gebiete der Hinterstränge und geben hier dem Präparate eine etwas dunklere Färbung. Im Seitenstrang ist das Gebiet beider Pyramiden- und Kleinhirnseitenstrangbahnen erkrankt, und im Vorderstrang findet sich auf beiden Seiten mit ziemlich symmetrischer Begrenzung ein faserloses Gebiet, welches vom Sulcus longitudinalis anterior bis tief in die Faserung der Vorderstrangrundbündel hineinreicht. Eine faserreiche Zone stellt eigentlich nur noch der laterale Teil der Grundbündel der Vorderseitenstränge dar. Aber auch dieses Gebiet hat nicht die dunkle Färbung des normalen Präparates. Bei stärkerer Vergrösserung sieht man, dass auch diese Zonen ein siebartig durchlöchertes Aussehen haben und ein Bild aufweisen, welches dem von Leyden als „blasiger Zustand“ bezeichneten entspricht. Die graue Substanz zeigt keine wesentlichen Veränderungen. Die hinteren Wurzeln weichen nicht von der Norm ab, während die vorderen auf beiden Seiten in ihrem extraspinalen Teil eine Verringerung ihres Fasergehaltes erfahren haben.

Fig. 11 Taf. I-II stammt aus der Höhe des V. Dorsalsegmentes und zeigt den Querschnitt am Orte der stärksten Erkrankung. Alle Fasergebiete der weissen Substanz haben eine starke Verminderung ihrer Elemente erlitten. Im wesentlichen hat sich nur ein Markmantel erhalten, welcher die graue Substanz auf beiden Seiten continuierlich umschliesst; auch dieser Mantel hat bei weitem nicht die normale Dichtigkeit der Fasern; aber gegenüber den mehr nach der Peripherie gelegenen Bezirken ist er noch als relativ gut erhalten zu bezeichnen. Am breitesten ist derselbe an beiden Vorderhörnern, wo er weit in das Gebiet Vorderseitenstränge hineinragt. Die Vorderhörner selbst sind in dieser Höhe an Fasern verarmt, während die Hinterhörner ein annähernd normales Gepräge haben. Das Verhalten der Wurzeln ist wie in dem vorher beschriebenen Bilde.

Fig. 10, Tafel I—II, entspricht der Grenze des V. und VI. Cervicalsegmentes. Die weisse Substanz ist gegenüber dem

eben gekennzeichneten Querschnitt viel faserreicher geworden. Eine vollkommene Verarmung findet sich nur in einer Zone entlang der hinteren Peripherie der Hinterstränge, welche sich kontinuierlich in die Goll'schen Stränge bis zur ventralen Kuppe derselben fortsetzt. Die Wurzeleintrittszonen und die Randzonen sind auch hier wieder leidlich gut erhalten. Ebenso findet sich ziemlich symmetrisch in beiden Seitensträngen ein vollkommen faserloser Streifen entlang der Peripherie in einer Ausdehnung, welche annähernd den Kleinhirnseitenstrangbahnen und den Gowers'schen Bündeln entspricht. Ferner sind auch hier wieder die Vorderstränge seitlich vom vorderen Spalt ihrer Nervenfasern fast vollkommen beraubt; die degenerierte Zone umfasst beide Pyramidenvorderstränge und das angrenzende Gebiet der Grundbündel, und zwar besonders denjenigen Teil, welcher an der Peripherie gelegen ist. Dies sind diejenigen Bezirke, in denen der Faserverlust ein vollkommener ist. Eine Lichtung haben aber auch alle übrigen Terrains der weissen Substanz erfahren. Wie das Bild zeigt, ist auch hier die Degeneration in den noch faserhaltigen Gebieten eine ziemlich symmetrische; so in den Burdach'schen Strängen und in den beiden Pyramidenseitenstrangbahnen. Relativ gut erhalten sind auch hier wieder die Grundbündel des Seitenstranges und die lateralen Bezirke des angrenzenden Vorderstranges, wenngleich die Anwendung starker Vergrösserung selbst in diesen scheinbar noch gut erhaltenen Gebieten das Vorhandensein eines ausgeprägten blasigen Zustandes aufdeckt. Was dieses Bild mit dem vorher beschriebenen gemeinsam hat, ist vor allem der Befund, dass die erhaltenen Fasern auch hier in der unmittelbaren Nachbarschaft der grauen Substanz in deren gesamter Circumferenz am dichtesten stehen. Auf einen Punkt sei noch besonders hingewiesen. In dem Grenzgebiete des vollkommen zerstörten Anteils der Grundbündel des Vorderseitenstranges zu den noch gut erhaltenen sieht man auf beiden Seiten helle Streifen, welche etwa die Verlaufsrichtung der vorderen Wurzeln haben. Diese hellen Streifen sind Stellen, in denen der Faserverlust wieder ein vollkommener ist. Dieselben entsprechen aber nicht etwa austretenden Wurzelbündeln, sondern gehören im wesentlichen der Faserung der Grundbündel selbst an. Sie sind, wie wir unten sehen werden, für die Ausbreitung der Degeneration von Bedeutung. Die graue Substanz und die Wurzeln zeigen in dieser Höhe ein normales Verhalten.

Der Uebergang der Querschnittsbilder, wie sie für die bezeichneten Segmente beschrieben worden sind, zu einander erfolgt ganz allmählich. Es kann deshalb auf eine genaue Bezeichnung der erkrankten Gebiete in den dazwischen liegenden Höhen verzichtet werden. Das am weitesten caudalwärts gelegene Segment, in welchem die ersten Anfänge einer Strangveränderung bemerkbar sind, ist das IV. Sacralsegment. Hier ist der Vorder- und Seitenstrang vollkommen intakt, und nur in der mittleren Partie beider Hinterstränge findet sich ein heller, etwa stecknadelkopfgrosser Fleck, in dem das Gewebe gewisse Veränderungen aufweist.

Proximalwärts gehen die Veränderungen des Cervicalmarkes, die im wesentlichen dieselbe Ausbreitung beibehalten, wie sie für das V. Segment bezeichnet worden ist, bis zur Pyramidenkreuzung fort; von dort ab erfolgt ein allmähliches Abklingen der Veränderungen. Darüber näheres weiter unten.

Histologie des Prozesses.

Betrachten wir uns die Struktur der bezeichneten Herdchen in der Höhe des IV. Sacralsegmentes, die wir, wie aus dem Vergleich mit den höheren Segmenten hervorgeht, nicht nur als die kleinsten, sondern auch als die frischesten Stellen der Erkrankung zu betrachten haben, so zeigt sich folgendes Bild: Das Gewebe des Hinterstranges hat hier ein siebartig durchlöchertes Aussehen, welches durch das dichte Beieinanderliegen stark erweiterter Gliamaschen bedingt ist. Die einzelnen Löcher dieses Siebes sind in verschiedenartiger Weise ausgefüllt. In einem Teil derselben findet sich ein amorpher, körniger Detritus, welcher sowohl für das Hämatoxylin der Weigert'schen Farbe, wie für die Osmiumsäure der Marchi'schen Flüssigkeit eine, wenn auch geringe, Färbbarkeit besitzt. Es geht daraus hervor, dass wir es wieder mit Degenerationsprodukten der zu Grunde gehenden Markscheiden zu thun haben. In einem anderen Teil finden sich neben diesen Degenerationsprodukten die scheinbar unveränderten Querschnitte der nackten Achsencylinder in centraler oder wandständiger Lage. Ein dritter Teil schliesslich enthält grössere und kleinere runde Zellen mit wandständigem Kern und fein granuliertem Inhalt, welcher durch das Chromosmiumgemisch geschwärzt wird; es sind die bekannten Fettkörnchenzellen. In den Lücken des Siebes findet man häufig Fettkörnchenzellen dem nackten Achsencylinder innig angelagert.

An einzelnen Stellen umschliessen sie denselben wie eine Sichel, an anderen sogar wie ein Ring, sodass er hier gewissermaassen von der Zelle verschlungen wird. Schliesslich ist ein Teil der Lücken scheinbar vollkommen leer. Das Nebeneinanderbestehen dieser Bilder auf einem kleinen Raum führt zu dem Schluss, dass die Areolierung des Gewebes auch wieder durch einen Zerfallsprozess der Nervenfasern bedingt ist, bei welchem die Markscheide, wie bei den meisten Formen der Destruktion markhaltiger Nervenfasern, dem Achsencylinder etwas voraneilt. Ausserhalb dieser Areolen finden sich in den Herden an einzelnen Nervenfasern starke Verdickungen der Achsencylinder, welche das gewöhnliche Kaliber um mehr als das Zehnfache übertreffen. In vereinzelten Exemplaren zeigen die verdickten Achsencylinder auch Dichtigkeitsdifferenzen in ihrer Substanz, welche als Vacuolen erscheinen. Die Stützsubstanz hat in diesen Herdchen fast überall ihre normale Beschaffenheit, eine Verdichtung der Fasern der Neuroglia oder eine erkennbare Vermehrung ihrer Kerne hat noch nicht stattgefunden, nur hin und wieder findet man in den Gliastreifen, welche die Hohlräume begrenzen, Gliazellen mit wohl ausgeprägtem Protoplasmaleib und grossem blassen Kern. Derartige Zellen mit gut entwickeltem Zellleib deuten auf den ersten Anfang einer Proliferation der Stützsubstanz hin. Besonders bemerkenswert ist das Verhalten der Gefässe. Innerhalb des areolierten Bezirks sind alle Gefässe — es handelt sich nur um solche von geringem Kaliber — von einem dichten Wall von Fettkörnchenzellen umrahmt. Die Fettkörnchenzellen gehören der Adventitia selbst an, zwischen deren Bindegewebsfasern sie eingebettet sind. Die Spindelform zahlreicher Exemplare zeigt auch hier wieder an, dass diese Fettkörnchenzellen aus den Bindegewebszellen der äusseren Gefässhaut hervorgegangen sind. Der Inhalt der Gefässe ist dabei ein ganz normaler, es finden sich in ihnen rote Blutkörperchen, und nur ganz vereinzelt sieht man einmal ein weisses; ganz so, wie man es auch in normalen Präparaten zu finden pflegt. Auf einer Reihe von Marchi-Präparaten war es möglich, ein Gefäss, welches von der hinteren Peripherie her in den Hinterstrang eindringt, auf einer längeren Strecke in demselben zu verfolgen. Da sah man denn, dass seine Wandung ein ganz normales Verhalten zeigt, soweit das Gewebe in seiner Nachbarschaft unverändert war. Da aber, wo es die Grenze des areolierten Bezirkes erreicht, werden zahlreiche Fettkörnchenzellen in seiner äusseren Wand bemerkbar.

Es sei hier erwähnt, dass analoge Bilder auch an den Gefässen der proximaler gelegenen Segmente beobachtet wurden, und dass das Auftreten von Fettkörnchenzellen in der Gefässwand auch in diesem Falle wieder in einer gesetzmässigen Abhängigkeit von dem Parenchymzerfall der Nachbarschaft stand. Da, wo markhaltige Nervenfasern in grosser Zahl untergehen, und wo man den Zerfallsprozess auf der Höhe antrifft, da sind die Fettkörnchenzellen nicht nur im Gewebe, sondern auch in der Gefässwand am zahlreichsten. Die Intima der Gefässe in den kleinen Herden der Hinterstränge zeigt nur an wenigen Stellen eine geringe Kernvermehrung. Mit der räumlichen Ausdehnung des erkrankten Gebietes nehmen auch die histologischen Veränderungen an Intensität zu.

Betrachten wir einen Querschnitt aus dem Dorsalmark, wie er Fig. 12, Taf. I—II entspricht bei starker Vergrösserung, wo die gesamte weisse Substanz ergriffen ist, so bietet sich im einzelnen folgendes Bild. Hier finden wir verschiedene Stadien des Prozesses neben einander. Als frisch erkrankt sind die Grundbündel der Vorderseitenstränge, wenigstens in einem grossen Teil ihres Gebietes, zu betrachten. Wie bereits oben bemerkt, zeigen dieselben das Bild des „blasigen Zustandes“. Die Veränderungen entsprechen genau denjenigen, wie sie soeben für die kleinen Herde in den Hintersträngen des unteren Sacralmarkes beschrieben worden sind. Das Gewebe weist zahlreiche, stark erweiterte Gliamaschen auf, die zum Teil leer erscheinen, zum Teil mit Produkten des Markzerfalls und zahlreichen Fettkörnchenzellen angefüllt sind. Auch hier sind wieder viele nackte Achsencylinder in ihnen vorhanden. Nach den benachbarten, stark erkrankten Gebieten des Vorder- und Seitenstranges erfolgt ein allmählicher Uebergang. Die Uebergangszonen sind durch eine allmähliche Verdichtung der Stützsubstanz gekennzeichnet. In dem Gebiete der Pyramidenseitenstränge und der anliegenden Kleinhirnseitenstrangbahn ist die Stützsubstanz stark verfilzt: neben einer starken Vermehrung der faserigen, hat auch eine starke Zunahme ihrer zelligen Bestandteile stattgefunden. Dass dieser sklerosierte Bezirk aus einem areolierten hervorgegangen ist, lehrt die Thatsache, dass zwischen den stark verdickten Gliabälkchen noch rundliche Lücken liegen, welche Fettkörnchenzellen enthalten. Die Gefässe sind auch hier von Fettkörnchenzellen dicht umschlossen, und die Zahl derselben übertrifft zuweilen noch diejenige in den areolierten Bezirken um

ein beträchtliches. Ein Unterschied zwischen der Pyramidenseitenstrangbahn und der benachbarten Kleinhirnseitenstrangbahn besteht insofern, als im Terrain der letzteren die Verdichtung der Neuroglia keinen so hohen Grad erreicht hat als dort. Die Gliamaschen sind hier im Durchschnitt noch weiter und die sie begrenzenden Gliabälkchen noch zarter. Der Uebergang von dem einen Gebiete zum andern erfolgt auch hier allmählich.

Fig. 23 stellt einen Ausschnitt aus dem Seitenstrang von einem Marchi-Präparate aus dem V. Dorsalsegment dar; er enthält den lateralen Bezirk der rechten Pyramidenseitenstrangbahn mit der angrenzenden Kleinhirnseitenstrangbahn. Man sieht, dass das Gebiet der ersteren von massenhaft Fettkörnchenzellen übersät ist, welche in die verdichtete Stützsubstanz eingebettet sind. Nur vereinzelt finden sich hier noch vergrösserte leere Gliamaschen. Die Gefässe sind von Fettkörnchenzellen dicht eingeschlossen, bei schwacher Vergrösserung ist an manchen Gefässen eine Trennung der einzelnen Exemplare von einander nicht erkennbar. Dieselben verschwimmen zu breiten schwarzen Streifen, welche nur durch die zarte Intima von dem Gefässlumen getrennt sind. Der Streifen an der Peripherie, welcher der Kleinhirnseitenstrangbahn angehört, erinnert hingegen noch an das Stadium des blasigen Zustandes. Zwischen den erweiterten und leeren Gliamaschen ist das Gerüst bereits verbreitert. Diesem Verhalten nach wird man die Kleinhirnseitenstrangbahn als den später erkrankten Bezirk zu betrachten haben. Wie in der Pyramidenseitenstrangbahn und ihrer Nachbarschaft ist auch das Bild in den Vordersträngen. Der Hinterstrang befindet sich in seinen äusseren Partien in der Nachbarschaft der Hinterhörner im „blasigen Zustande“, während die inneren Bezirke bereits die geschilderte Sklerosierung mit ganz denselben Details wie im Seitenstrange zeigen. Auffallend ist hier nur, dass trotz der starken Verdichtung sich eine nicht unbeträchtliche Zahl gut erhaltener Nervenfasern in dem sklerosierten Gebiete findet. Als besonders bemerkenswert

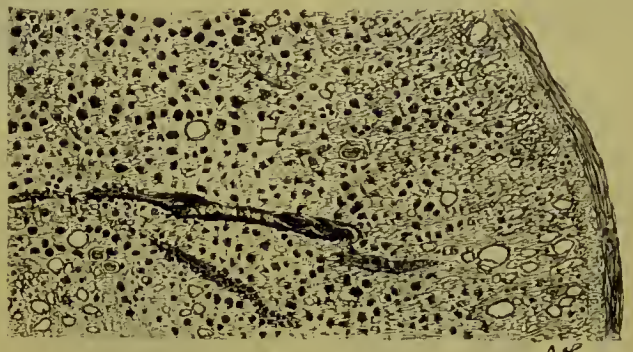

Fig. 23.

muss aber betont werden, dass die Anordnung zwischen dem areolierten und sklerosierten Gewebe hier keine gesetzmässige ist. Wenn es auch vornehmlich die äusseren Bezirke sind, welche Areolen enthalten, so finden sich doch auch in den inneren Gebieten zwischen den sklerosierten Partien Stellen, in denen das Gewebe noch reich an stark erweiterten leeren Gliamaschen ist und wo sich an den Nervenfasern alle Kennzeichen des frischen Zerfalls finden. In der Kuppe des Hinterstranges, welche noch zahlreiche normale Nervenfasern enthält, liegt andererseits ein rundlicher, scharf begrenzter Fleck, welcher lediglich aus ganz gleichmässig verfilzter Glia besteht. Es liegen also in den Hintersträngen Stellen verschiedenen Aussehens und Alters bunt nebeneinander. Je weiter in den erkrankten Bezirken die Verdichtung der Neurogliafasern gediehen ist, um so zahlreicher sind auch die Kerne, und um so häufiger findet man die bereits erwähnten Proliferationsformen der Neurogliazellen, welche sich als protoplasmareiche, zuweilen mehrkernige Zellen mit zahlreichen, sich verästelnden Ausläufern präsentieren. Die Veränderungen der Gefässe sind auch in den stark sklerosierten Gebieten, wenn man von der Ansammlung der Fettkörnchenzellen in den äusseren Gefässabschnitten absieht, relativ geringfügig; nur selten findet man eine Vermehrung der Intimakerne. Der Gefässinhalt bietet ebenso wenig Abnormes, wie in den frisch erkrankten Sacralsegmenten.

Die Pia zeigt auch in dieser Höhe nichts von Infiltration; ihre Gefässe, sowohl die centralen, wie die peripherischen, sind ohne Wandveränderungen. Die hinteren Wurzeln sind bis zu ihrem Eintritt in das Mark intact, dagegen haben die vorderen Wurzeln einen Ausfall an Fasern erlitten. Im wesentlichen ist derselbe darauf zurückzuführen, dass dieselben in ihrem intraspinalen Verlauf beim Passieren des Vorderseitenstranges, ebenso wie dieser selbst, von dem Prozess ergriffen worden sind. Man findet nämlich an zahlreichen vorderen Wurzelfasern dieselben blasigen Auftreibungen wie an den Fasern des Vorderseitenstranges. Die graue Substanz zeigt nur an vereinzelten Vorderhornzellen Veränderungen, welche sich als eine mehr oder weniger starke Chromatolyse kennzeichnen. Die Nissl-Körperchen sind in ihnen ziemlich gleichmässig an der Peripherie wie im Centrum aufgestäubt; der Kern ist in excentrischer, zuweilen vollkommen wandständiger Lage und zeigt mitunter Faltungsstreifen in seiner Membran (cf. Fig. 24 a u. b). Im übrigen ist der Reichtum der grauen Substanz an Nervenfasern der-

selbe wie in normalen Präparaten, und auch an den Gefässen wie in der gliösen Stützsubstanz sind nennenswerte Veränderungen nicht nachweissbar.

Im Niveau der stärksten Veränderungen (IV. bis VI. Dorsalsegment cf. Fig. 11, Taf. I—II) ist in der weissen Substanz nur eine quantitative Steigerung der Veränderungen gegenüber dem zuletzt geschilderten Querschnitte zu vermerken. Die Zahl der leeren Gliamaschen ist im Bereich der Grundbündel der Vorderseitenstränge so beträchtlich geworden, dass auch dieses Terrain von den benachbarten sich nicht mehr deutlich abgrenzen lässt, was im unteren



Fig. 24.

Dorsalmark noch möglich war. Ebenso sind in dem Markmantel der grauen Substanz, welche bis hierhin im Gebiete aller Stränge noch relativ gut erhalten waren, viele Lücken vorhanden. Als neu kommt hinzu, dass in diesen Höhen sich Veränderungen in der grauen Substanz finden. Das basale Gebiet der Vorderhörner hat ein stark transparentes, aufgelockertes Aussehen, die Zahl der Gefässe erscheint vermehrt; es finden sich wieder die protoplasmareichen Spinnenzellen, welche ihre Fortsätze in die Wand der kleineren Gefässe einsenken und jungen Gefässsprossen den Weg bahnen. Ferner sind auch kleine perivasculäre Extravasate vorhanden, welche aber, wie aus der guterhaltenen Form der Blutkörperchen hervorgeht, erst kurze Zeit vor dem Tode entstanden sein mögen. Das Bild der grauen Substanz ähnelt durchaus demjenigen, welches in einzelnen Dorsalsegmenten des

vorigen Falles gefunden worden ist. Die Vorderhornzellen sind an Zahl stark vermindert und auf vielen Schnitten nur noch in Form vereinzelter, stark veränderter Exemplare nachweisbar. Die Veränderungen der erkrankten Zellen entsprechen den oben beschriebenen. Auch ein Ausfall an markhaltigen Nervenfasern ist im basalen Gebiet der Vorderhörner unverkennbar. Demgemäss sind auch die vorderen Wurzeln in diesem Niveau stärker gelichtet als in den weiter caudal- und proximalwärts gelegenen Abschnitten. Die Pia und ihre Gefässe sind auch hier ohne wesentliche Veränderungen. Nach dem Cervicalmark hin klingen die Veränderungen, wie bereits oben bemerkt, ab, die Lokalisation der erkrankten Gebiete ändert sich in der oben beschriebenen Weise, und neue histologische Momente bietet der Querschnitt nicht.

Nachzutragen ist nur einiges über das charakteristische Bild, welches Längsschnitte, die von einzelnen Segmenten des Dorsal- und Cervicalmarkes nach verschiedenen Methoden angefertigt wurden, bieten.

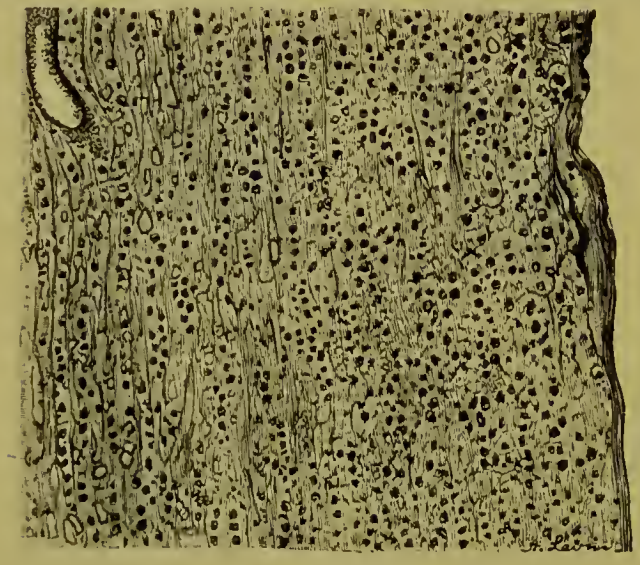

Fig. 25.

Nebenstehende Fig. 25 (III. Dorsalsegment) zeigt den Teil eines Sagittalschnittes aus dem Bereich des Vorderstranges nach der Marchi'schen Methode. Wir sehen hier die in langen Reihen angeordneten Fettkörnchenzellen, welche durch parallele Züge der Stützsubstanz von einander getrennt sind. Die parallelen Hauptbalken der Neuroglia sind an vielen Stellen durch ein sehr dichtes quergestelltes Geflecht zarterer Fasern untereinander verbunden, welche dann auch die reihenförmige Anordnung der Fettkörnchenzellen unterbrechen. Erhaltene nervöse Elemente sind in diesem Bereich des Schnittes kaum noch nachweisbar. Neben den Fettkörnchenzellen findet man die bekannten Degenerationsprodukte des zerfallenen Markes in Gestalt gröberer Schollen und feinerer Körnchen. Dieses Bild entspricht einer Uebergangsetappe vom

blasigen Zustand zur Sklerose. Wesentlich anders präsentiert sich der Längsschnitt da, wo er weniger erkrankte Gebiete trifft, welche sich noch ganz im Zustande der Areolierung finden. Hier beherrschen noch die längs getroffenen erhaltenen Nervenfasern das Bild. In mehr oder weniger breiten Abständen sieht man längliche Lücken im Gewebe, in denen man häufig den nackten Achsencylinder als längs verlaufendes Band eine Strecke weit verfolgen kann. Oft haften ihm noch Bröckel und Schollen der zerfallenen Markscheide an. Nicht selten sieht man ferner, dass derartige nackte Achsencylinder rundliche, manchmal auch mehr spindelförmige Anschwellungen aufweisen, welche ziemlich unvermittelt auftreten. Dass dieselben manchmal Dichtigkeitsdifferenzen ihrer Substanz in Form von Vacuolen zeigen, wurde bereits bei der Schilderung des Querschnittsbildes erwähnt. Häufig bricht der Achsencylinder mit einer solchen Anschwellung ab. Aehnliche Bilder sind an den Achsencylindern in den Herden bei der multiplen Sklerose häufig beobachtet und beschrieben worden; ausser anderen Beobachtern konnten sie Schuster und ich[1]) in grosser Zahl in einem rasch verlaufenden Falle von multipler Sklerose nachweisen. Dort haben wir auch auf die Beziehungen dieser Anschwellungen zur Bildung der Corpora amylacea aufmerksam gemacht. Als einen constanten Befund sieht man, dass zu diesen längs getroffenen Achsencylindern zellige Elemente in innige nachbarliche Beziehungen treten. Es handelt sich hier um Zellen von mannigfacher Form. Häufig sind es protoplasmaarme Gebilde mit kleinem, dunkel tingiertem Kern, deren Zellleib dem Achsencylinder als kaum erkennbarer schmaler Saum angelagert ist. Neben diesen finden sich grössere Elemente, welche einen gut entwickelten Zellleib mit fein granuliertem Kern besitzen. Diese Art hat mit den Proliferationsformen der Neuroglia, wie sie sich in den Uebergangsgebieten der areolierten zu den sklerotischen Partieen finden, grosse Aehnlichkeit. Schliesslich sind auch Fettkörnchenzellen dem Achsencylinder dicht angelagert, und zwar kann man hier wieder kleinere und grössere Elemente von einander trennen. In den kleineren ist an der Peripherie des Kernes noch ein sichelförmiger Protoplasmasaum erhalten, welcher von fettigem Material frei ist, während die grossen Zellen gleichmässig von den kleinen Körnchen erfüllt sind, wo sie auch die unmittelbare

[1]) Schuster und Bielschowsky, Zur Histologie der multiplen Sklerose. Zeitschrift für klin. Medicin. Bd. 34.

Nachbarschaft des Kernes einnehmen. Häufig kann man alle Arten von Zellen in einer geschlossenen Kette nebeneinander finden, und es deutet alles darauf hin, dass sie als verschiedene Entwickelungsphasen derselben Zellart zu betrachten sind. Da, wo der Achsencylinder Anschwellungen aufweist, hat es häufig den Anschein, als ob zellige Elemente in ihn eindringen, denn in den Vacuolen, welche derartige Anschwellungen aufweisen, sieht man gelegentlich einen Kern liegen. Es sei an dieser Stelle hervorgehoben, dass in diesen Veränderungen des Parenchyms und besonders in dem Auftreten zelliger Elemente an den Achsencylindern nichts für den vorliegenden Process charakteristisches zu suchen ist. Derartige Bilder sind in den erkrankten Gebieten bei den subacuten Formen der Myelitis und auch in den Herden der multiplen Sklerose etwas ganz gewöhnliches. In den Herden der multiplen Sklerose sind solche Zellen schon vor langer Zeit von Babinsky beobachtet worden. Sie folgen nach seiner Beschreibung dem Verlauf der Nervenfasern und umgeben den nackten Achsencylinder häufig wie einen Mantel. Er schreibt ihrer „activité nutritive“ das Zugrundegehen der Markscheiden zu und leitet sie in ihrer Entstehung teils von Zellen der Neuroglia, teils von Leukocyten ab. Auch Schuster und ich haben ähnliche Bilder in dem erwähnten Fall gesehen. In letzter Zeit hat Buchholz[1]) sich mit diesen Beziehungen pathologischer Zellformen zu den erkrankten Nervenfasern in einem Falle von acuter Myelitis beschäftigt und eine Reihe feinerer Details hierüber angegeben.

Medulla oblongata etc.

Centralwärts von der Pyramidenkreuzung, in der Höhe des Goll'schen und Burdach'schen Kernes, finden sich Erscheinungen sekundärer Degeneration in den Resten der Hinterstränge, welche sich scharf auf das diesen Fasern zugehörige Gebiet beschränken. Von der Markkappe, welche die Kerne umhüllt, sieht man zarte Ketten von Kügelchen zerfallenen Markes in das Randgebiet der Kerne eintreten. Ueber die Kerne hinaus setzt sich die Degeneration nicht fort; die Fibrae arcuatae internae, die Schleifenkreuzung und die Olivenzwischenschicht sind von Degenerationsprodukten völlig frei (Marchi'sche Methode). Dasselbe Bild einer starken sekundären Degeneration bieten beide Kleinhirn-

[1]) Buchholz, Ein Beitrag zur pathologischen Anatomie der Myelitis. Monatsschrift für Psychiatrie und Neurologie. Bd. 5. 1899.

seitenstrangbahnen. Die Degeneration dieser Bündel wurde bis in die Corpora restiformia verfolgt. Am auffallendsten ist das Bild der beiden Pyramiden, welche in ihrem centralen Teile noch ein ähnliches Verhalten zeigen, wie die Pyramidenseitenstränge des Cervicalmarkes. Das Gewebe besteht hier aus verdichteter gliöser Stützsubstanz, in welcher noch zahlreiche, fettkörnchenhaltige Maschen nachweisbar sind. Um dieses centrale sklerotische Gebiet findet sich ein breiter Hof, in dessen Bereich sich lediglich erweiterte Gliamaschen mit dem bekannten Inhalt finden. Zwischen den Maschen liegen Zerfallsprodukte in mässiger Menge. Am besten erhalten ist das Randgebiet beider Pyramiden, in welchen die Marchi'sche Methode nur vereinzelte schwarze Kügelchen und Klumpen erkennen lässt. — Die übrigen Teile des Querschnittes sind völlig intact. Die Veränderungen der Pyramidenbahn lassen sich nur nur noch eine sehr kurze Strecke weit centralwärts verfolgen. In der Höhe der austretenden Vaguswurzeln findet man nur noch, dass in ihrem centralen Gebiete in weiten Abständen vereinzelte rundliche Lücken vorhanden sind. Im Pons und im Hirnschenkelfuss ist die Pyramidenbahn auf beiden Seiten normal. Die motorischen und sensiblen Kerne der Medulla oblongata, des Pons und der Regio peduncularis bieten keine nennenswerten Veränderungen (Nissl'sche Methode); nur im linken Facialiskern sind vereinzelte Exemplare erkennbar, in welcher sich eine beginnende centrale Chromatolyse in der Nachbarschaft des Kernes hemerkbar macht. Die Pia und die extramedullären Anteile der Hirnnervenwurzeln sind ohne Besonderheiten.

Von der Hirnrinde wurden zahlreiche Blöcke aus der motorischen Region beider Seiten und von der medialen Fläche des Occipitalhirns untersucht. Während im Occipitalhirn bei keiner der angewandten Methoden nennenswerte Veränderungen sichtbar wurden, liess die Nissl'sche Färbung in der motorischen Region Veränderungen, allerdings nur geringfügiger Art, in der Schicht der grossen Pyramidenzellen erkennen. Hier fanden sich erstens Zellen, deren Zellleib in toto geschrumpft und gleichmässig dunkel tingiert erschien. In der unmittelbaren Nachbarschaft des meist gut erhaltenen Kernes sieht man mitunter concentrisch angeordnete netzartige Figuren (cf. Fig. 24, c.). Zweitens sind Zellformen nachweisbar, welche das Bild einer centralen Chromatolyse bieten. Die N.-K. sind im Innern der Zelle aufgestäubt, während sie an der Peripherie meist noch erhalten oder

zum mindesten erkennbar sind. Die Lagerung dieser Reste der N.-K. ist eine ganz regellose. Die Dendriten enthalten selbst an solchen Zellen, deren chromatophile Substanz im Zellleib stark verändert ist, noch gut gefärbte Granula in der gewöhnlichen Anordnung (cf. Fig. 24, d u. e.). Der gut erhaltene Kern dieser Zellen ist meist in excentrischer Stellung, rückt aber nur ausnahmsweise bis an die Peripherie. Die veränderten Zellen beider Arten bleiben aber gegenüber den normalen in allen Präparaten stark in der Minorität, und quantitative Veränderungen sind, wie aus dem Vergleich mit normalen Präparaten aus den entsprechenden Windungsgebieten hervorging, nicht nachweisbar. Die Pia an der Convexität und der Basis des Gehirns samt ihren Gefässen liess nirgends bemerkenswerte Veränderungen erkennen.

Nervus opticus.

Die Veränderungen des Sehnerven sind in diesem Falle relativ geringfügige. Der orbitale Abschnitt der Optici inclusive ihrer Scheiden bietet nach keiner der angewandten Methoden irgend welchen krankhaften Befund. Der intracranielle Anteil zeigt in seinen distalen Abschnitten auf beiden Seiten gleichfalls vollkommen normale Verhältnisse. Ebenso ist hier über die Opticushüllen nichts besonderes zu bemerken. An Horizontalschnitten aber, die, wie in den vorhergehenden Fällen, durch das Chiasma im Zusammenhange mit den angrenzenden Teilen der Tractus und der Nervi optici angelegt wurden, tritt folgender, sehr bemerkenswerter Befund zu Tage. Es finden sich hier zahlreiche Herdchen, welche constant um ein central gelegenes kleines Gefäss gelagert sind. Bald haben dieselben eine mehr langgestreckte, spindelähnliche Form, bald zeigen sie sich als kleine runde Flecke. Die Herdchen selbst werden aus dichtgedrängten Fettkörnchenzellen gebildet, zwischen denen zahlreiche schwarze Pünktchen und Kügelchen, die Degenerationsprodukte der zerfallenen Markscheiden, liegen, die entsprechend dem zarten Kaliber der Opticusfasern weit kleiner sind als bei degenerativen Processen an anderen Stellen der Centralorgane. Nach aussen von diesen Körnchenzellenhaufen sieht man nicht selten noch einen schmalen Saum, in dessen Bereich sich zahlreich erweiterte leere oder mit Fettkörnchenzellen, resp. mit Zerfallsprodukten partiel ausgefüllte Gliamaschen finden. An einzelnen Stellen sieht man schliesslich nur derartige erweiterte Gliamaschen herdartig in die

Längsfaserung eingeschaltet. In solchen Herden sind die Fettkörnchenzellen noch spärlich, dafür aber die feinkörnigen Zerfallsprodukte der Markscheiden etwas reichlicher. An sehr dünnen Schnitten kann man auch hier beobachten, dass die Erweiterung der Gliamaschen primär durch ein starkes Aufquellen der Markscheiden bedingt wird, welche dieselben unregelmässigen Formen annehmen, wie an den entsprechenden, frisch erkrankten Stellen des Rückenmarkes. Auch diese Stellen, die man nach Analogie mit den Rückenmarksveränderungen als Orte des „blasigen Zustandes", resp. als Lückenfelder zu bezeichnen berechtigt ist, lassen eine constante räumliche Abhängigkeit von den Gefässen erkennen. Freilich bedarf es zuweilen der Durchsicht einer Reihe von benachbarten Präparaten, bis man das zu den einzelnen Herden gehörige Gefäss auf dem Längsschnitte findet. Gegen die Nachbarschaft sind diese kleinen Herdchen ziemlich scharf begrenzt. Fig. 9, Tafe III—IV zeigt einen kleinen Herd aus dem rechten Nervus opticus unmittelbar vor seinem Eintritt in das Chiasma. Die Längsrichtung des Faserverlaufes ist an diesem Marchi-Präparate zu erkennen. In der Mitte des Gesichtsfeldes liegt ein Herd von länglicher Gestalt, der in einer centralen Partie ein schräg getroffenes kleines Gefäss enthält. Mehrfache Reihen von Fettkörnchenzellen umlagern dasselbe, und zwischen denselben liegen die bei schwacher Vergrösserung allerdings kaum erkennbaren Markschöllchen. Wie in den erkrankten Gebieten des Rückenmarks, so sind auch hier zwischen die faserigen Bestandteile der äusseren Gefässwand Fettkörnchenzellen, zuweilen in grosser Zahl, eingeschaltet. Zieht man das osmierte Fett aus solchen Präparaten wieder aus, so findet man, dass diese perivasculären Herdchen ein stark transparentes Aussehen erlangen und sich auch so von ihrer Nachbarschaft scharf abheben. Man sieht dann bei Anwendung starker Vergrösserung, dass erhaltene Nervenfasern sich in ihrem Bereich gar nicht oder nur in vereinzelten Exemplaren finden. Die Herde präsentieren sich dann eben nur als parenchymloses Gliagerüst, welches nur unerheblich verdichtet erscheint und auch eine nur geringe Vermehrung der Kerne erkennen lässt. Die Stellen, wo die Fettkörnchenzellen lagen, erscheinen dann als kleine rundliche Lücken in dem Gliagerüst. Am dichtesten stehen sowohl die kleinen Lückenfelder, als die Herde mit den Fettkörnchenzellen auf denjenigen Horizontalschnitten, welche dem grössten Durchmesser der Nervi optici am nächsten liegen. Hier sind sie in den Rand-

bezirken ebenso zahlreich wie in den mittleren Gebieten. Es sei nochmals betont, dass diese Herde sich lediglich im Chiasma selbst und in den centralsten Abschnitten der Nervi optici vor ihrem Eintritt in die Kreuzung finden. In den Tractus optici findet man von ihnen nichts mehr. Hier sieht man nur an Marchi-Präparaten einen geringen Grad secundärer Degeneration, welcher sich durch eine ziemlich gleichmässige Bestäubung des Querschnittes mit schwarzen Körnchen bemerkbar macht. Weigert-Präparate zeigen an den Tractus optici überhaupt keine Veränderungen. Die primären Opticusendstätten und die Cuneusrinde bieten nichts Abnormes.

Fall IV. Der Kranke ist ein 43jähriger Arbeiter, welcher seit 12 Jahren verheiratet ist. Er hatte acht Kinder, welche sämtlich im Säuglingsalter gestorben sind. Im Jahre 1876 acquirierte er Lues (Ulcus durum, secundäres Exanthem). Er wurde damals antisyphilitisch behandelt. Sonst war der Patient früher stets gesund. Auch in seiner Familie sind Nervenkrankheiten und geistige Störungen angeblich nicht vorgekommen. Als ich den Kranken am 28. Juli 1899 zum ersten Male sah, machte er über sein jetziges Leiden folgende Angaben: Seit etwa 3 Monaten bemerke er, dass ihm ab und zu die Füsse absterben, und dass sich dieses Gefühl des Kribbelns und Pelzigseins zuweilen auch von den Füssen nach oben hin fortsetze. Seit etwa 2 Monaten beobachte er, dass ihm auch die Finger kribbelten. Seit derselben Zeit habe er bemerkt, dass seine Füsse schwächer würden, sodass ihm das Gehen immer schwerer werde. Seit Beginn dieses Monats sei er an den Füssen vollkommen gelähmt. Zusammen mit der Schwäche der Beine haben sich Störungen bei der Urinentleerung eingestellt; zeitweise könne er das Wasser nicht halten, manchmal müsse er auch lange pressen, bis die Entleerung erfolge. In allerletzter Zeit habe er bemerkt, dass auch seine Arme schwächer und ungeschickter würden, dass es ihm schwer falle, sich die Kleider zuzuknöpfen etc. Schliesslich sei er in den letzten Wochen sehr blass geworden (im Beginn der Krankheit habe er noch eine gesunde und frische Gesichtsfarbe gehabt) und der Appetit habe sehr nachgelassen.

Status: Die Farbe der Haut am Gesicht, am Rumpf und den Extremitäten ist von auffallender Blässe und hat überall einen Stich ins Gelbliche. Auch die Sklera ist gelblich gefärbt. Die Pupillen sind eng, reagieren aber auf Lichteinfall und Convergenz. Die Augenbewegungen sind

vollkommen frei. Der rechte untere Nervus facialis wird etwas schwächer innerviert als der linke. Die herausgestreckte Zunge ist welk und schlaff, leicht gerunzelt und weicht eine Spur nach rechts ab. Sensibilität im Gebiete der Nervi quinti ist auf beiden Seiten für alle Qualitäten intact; auch sonst sind die sensiblen Hirnnerven intact. Der Augengrund ist normal.

Die passive Motivität der oberen Extremitäten ist in allen Gelenken frei. Nur fühlt man bei passiven Bewegungen eine gewisse Rigidität der Muskeln in allen Bewegungsrichtungen. Die aktiven Bewegungen sind in allen Gelenken in ihrer Excursion vermindert; besonders die Beweglichkeit in den Ellbogengelenken ist sehr wenig ausgiebig. Alle noch möglichen Bewegungen erfolgen auch mit sehr geringer Kraft. Der Händedruck wird auf beiden Seiten kaum gefühlt. In der Ruhe besteht in allen Muskeln der oberen Extremitäten ein grobschlägiges, zuweilen ein an Schleudern erinnerndes Zittern. Bei intendierten Bewegungen wird dieses Schleudern noch stärker und nimmt mit der Annäherung an das Ziel zu. Die mechanische Erregbarkeit des Muskeln der oberen Extremitäten ist sehr lebhaft. Die Tricepsreflexe sind sehr stark. Distincte Atrophieen sind an den oberen Extremitäten nicht vorhanden, ebensowenig qualitative elektrische Veränderungen. Die Sensibilität der oberen Extremitäten ist ohne gröbere Störungen. Dasselbe gilt von den oberen Partien des Rumpfes. Unterhalb der Mamillarlinie liegt eine etwa handbreite, rings um den Rumpf zu verfolgende Zone, in welcher Berührungs- und Schmerzgefühl herabgesetzt sind.

Die unteren Extremitäten sind in der Ruhe im Hüft- und Kniegelenk flectiert. Die Füsse stehen in Pes varus-Stellung. Die passiven Bewegungen sind infolge starker Spasmen in allen Muskelgruppen sehr behindert. Die Gelenke selbst scheinen überall frei zu sein. Active Bewegungen können mit Ausnahme geringer Bewegungen an den Zehen nicht ausgeführt werden. Es besteht der Zustand einer kompleten spastischen Paraplegie. Am stärksten sind die Spasmen in beiden Adductorengruppen ausgeprägt; es besteht Fuss- und Patellarclonus. Beim Anklopfen einer Patellarsehne gerät die gesamte Muskulatur beider unteren Extremitäten in ein clonusartiges Zittern. Die Sensibilität ist auch an den unteren Extremitäten nicht erheblich gestört: an der Aussenseite der Ober- und Unterschenkel ist eine geringe Herabsetzung für Schmerz vorhanden. Von visceralen

Störungen ist zu bemerken: Incontinentia urinae et alvi; zeitweise Strangurie. Urin ist frei von Eiweiss und Zucker.

Die Herztöne sind rein; die Lungen ohne physikalisch nachweisbare Veränderungen; die Leber ist nicht vergrössert. Lymphdrüsenschwellungen sind nirgends auffindbar; die Milz ist nicht palpabel. Die Blutuntersuchung ergab eine Herabsetzung des Hämoglobingehaltes auf ca. 50 pCt. Das quantitative Verhältnis zwischen roten und weissen Blutkörperchen entspricht der Norm. Poikilocyten und Makrocyten sind nicht vorhanden. Für perniciöse Anämie hat der Blutbefund nichts charakteristisches.

Im weiteren Verlauf der Krankheit ändert sich das Bild so gut wie garnicht. Nur die Schwäche in den Armen nahm langsam um ein Geringes zu. Einige Wochen vor dem Exitus klagte der Kranke zuweilen, dass er undeutlich sehe, dass die Gegenstände in seiner Umgebung verwaschen, wie umnebelt aussehen. Die nochmalige Untersuchung des Augengrundes ergab wiederum normalen Befund. Eine Aufnahme des Gesichtsfeldes konnte aus äusseren Gründen nicht vorgenommen werden. Nach etwa siebenmonatlichem Bestehen der Krankheit wurde der Kranke somnolent und der Exitus erfolgte im Coma. Steigerungen der Temperatur wurden während des ganzen Krankheitsverlaufes nicht beobachtet.

Aus dem Sectionsprotokoll seien folgende wesentliche Befunde hervorgehoben. Es bestanden ausgedehnte pleuritische Adhäsionen über der linken Lunge, sowie ausgedehnte tuberculöse Veränderungen im linken Oberlappen. Es handelte sich vornehmlich um eine Bronchitis und Peribronchitis tuberculosa. In den mittleren Partien dieses Lappens fanden sich einzelne haselnussgrosse Cavernen. Vereinzelte Tuberkel fanden sich ferner auf dem Peritonealüberzug der Baucheingeweide, besonders des Dünndarms. Im Dünndarm selbst waren einzelne tuberculöse Schleimhautgeschwüre vorhanden.

Als auffallend ist an allen Eingeweiden der Brust- und Bauchhöhle die starke Blässe notiert. Das Gehirn bot bei der Herausnahme nichts besonderes, weder an seinen Häuten noch an seinen Schnittflächen. Das Rückenmark zeigte gleichfalls an seinen Häuten nichts Krankhaftes. Seine Consistenz im mittleren und oberen Dorsalmark ist auffallend weich. Querschnitte zeigen in allen Höhen eine graue Färbung der Hinterstränge und der dorsalen Seitenstrangbezirke.

Der mikroskopische Befund des Rückenmarkes zeigt die weitgehendste Uebereinstimmung mit demjenigen des Falles III.

Auch hier handelt es sich um eine diffuse Erkrankung, welche sich vom unteren Lendenmark bis zum oberen Cervicalmark und über dasselbe hinaus bis in die Medulla oblongata ausbreitet, und die sich im wesentlichen auf die weisse Substanz beschränkt. In der Localisation sind auch hier diejenigen Rayons bevorzugt, welche lange Fasern enthalten, ohne dass der Process sich stricte auf diese langen Fasersysteme beschränkte. Die Ausbreitung der erkrankten Gebiete gestaltet sich folgendermaassen. Zur besseren Veranschaulichung mögen einige Abbildungen (Weigert'sche Methode) zu Hilfe genommen werden. Im Conus medullaris und im unteren Sacralmark ist das Querschnittsbild, inclusive der Pia und den Wurzeln, noch das normale. In der Höhe der zweiten Sacralwurzel macht sich ein ganz zarter Degenerationsstreifen am hinteren, äusseren Rande des Seitenstranges bemerkbar, welcher dem letzten Ausläufer der Pyramidenseitenstrangbahn entspricht. Es handelt sich hier um eine scharf begrenzte Zone secundärer Degeneration, welche durch die weiter proximalwärts gelegene Erkrankung der Pyramidenseitenstrangbahn bedingt ist. In der Höhe der fünften Lendenwurzel sind die ersten Anzeichen einer Hinterstrangserkrankung erkennbar. Man sieht in ihm zwei dreieckige faserarme Felder, welche das mittlere Gebiet beider Hinterstrangshälften einnehmen. Die Spitze der Dreiecke ist nach der Hinterstrangskuppe gerichtet, die Basis liegt der hinteren Peripherie annähernd parallel. In der feineren Structur dokumentieren sich diese beiden Herdchen als Lückenfelder mit den gewöhnlichen histologischen Details, wie sie bei dem vorigen Falle eingehend beschrieben worden sind. Die Degenerationsgebiete der Pyramidenseitenstrangbahnen haben entsprechend dem grösseren Faserreichtum der Systeme in dieser Höhe an Ausdehnung zugenommen. Sie tragen auch in dieser Höhe noch vollkommen die histologischen Kennzeichen einer einfachen Degeneration: die Glia zeigt eine gleichmässige Verdichtung ihrer Fasern in diesem Gebiete; die grossen Proliferationsformen der Neurogliazellen fehlen, die Kernvermehrung ist eine geringe. Bei Anwendung der Marchi'schen Methode findet man die scholligen Degenerationsprodukte zerfallener Nervenfasern in grösserer Menge; Fettkörnchenzellen sind nur in geringer Zahl vorhanden.

In der Höhe des III. Lumbalsegmentes haben die Hinterstrangsherde an Ausdehnung erheblich zugenommen. Fig. 17, Taf. I—II, welche diesem Niveau entnommen ist, zeigt, dass dieselben hier

ihre ursprüngliche dreieckige Form beibehalten haben, jetzt aber die mittlere Zone fast vollkommen ausfüllen. Die ventrale Hinterstrangskuppe, die Wurzeleintrittszone und ein der hinteren Peripherie parallel verlaufender Streifen haben noch annähernd den normalen Fasergehalt. Mit der Zunahme ihrer Grösse ist das histologische Verhalten der Herde ein anderes geworden. Dieselben bieten in ihrem centralen Teil bereits das Bild einer vorgerückten Sklerose, während in den Randbezirken der blasige Zustand vorwiegt. Zwischen beiden Zonen liegt ein Uebergangsgebiet. Ferner zeigt der Schnitt eine Faserlichtung im Gebiete der Pyramidenseitenstränge, die auch in dieser Höhe noch als reine secundäre Degeneration anzusprechen ist. Die graue Substanz, die Pia und die Wurzeln zeigen normales Verhalten.

Fig. 16, Taf. I—II ist dem XII. Dorsalsegment entnommen. In dieser Höhe ist zu den beiden dreieckigen Feldern eine neuer Herd hinzugekommen, welcher dorsalwärts von diesem gelegen ist und in das ventrale Feld der Hinterstränge hineinreicht; er gehört beiden Hinterstrangshälften an, bevorzugt aber die linke Seite. Seine Längsausdehnung ist eine sehr geringe; er reicht nach oben nur wenig in das XI. Dorsalsegment hinein. An diesem Herde liess sich der Nachweis erbringen, dass er sich in seiner Lokalisation auf das Ausbreitungsgebiet einiger kleiner Seitenästchen der im hinteren Septum verlaufenden Arterie beschränkt. Von den benachbarten dreieckigen Herden ist er auch in seinem histologischen Verhalten unterschieden, insofern als in seinem Bereich die Stützsubstanz erst im Anfange der Sklerosierung sich befindet und überall noch die erweiterten Gliamaschen sichtbar sind. Bemerkenswert ist an den dreieckigen Feldern noch folgendes. Nach der hinteren Peripherie hin senden sie zapfenartige Fortsätze aus, welche gleichfalls einen innigen Zusammenhang mit den von der hinteren Peripherie eintretenden kleinen Gefässen erkennen lassen. Die schwache Lupenvergrösserung, bei welcher das Präparat photographiert ist, zeigt von diesen dorsalwärts gerichteten Fortsätzen nur wenig. Die dorsale Zone der Hinterstränge erscheint durch dieselben in toto etwas gelichtet. Ein Faserausfall ist in dieser Höhe auch im Gebiete der Markbrücken und der Wurzeleintrittszonen zu constatieren, welcher durch ein continuierliches Vorrücken der Lückenfelder der Hinter- und Seitenstrangsherde bedingt ist. An Ausdehnung haben in dieser Höhe auch die Seitenstrangsveränderungen erheblich zugenommen. Es ist vor-

nehmlich das Terrain beider Pyramidenseitenstränge und der angrenzenden Kleinhirnseitenstrangbahn betroffen. Das histologische Bild in diesen Stranggebieten ist hier ein anderes geworden; es gleicht den dreieckigen Hinterstrangfeldern vollkommen. Im Innern des erkrankten Gebietes ist das Gewebe stark sklerotisch, während nach den Rändern hin mehr der blasige Zustand zu Tage tritt. Der Uebergang ist ein ganz allmählicher. Die auf der Abbildung noch scheinbar gut erhaltene Substanz des übrigen Teiles der Vorder- und Seitenstränge zeigt bei Anwendung stärkerer Vergrösserung bereits erhebliche Veränderungen. Es sind allenthalben erweiterte Gliamaschen mit nackten Achsencylindern, Fettkörnchenzellen etc. über dieselben verstreut. Eine gewisse Gesetzmässigkeit ihrer Verteilung ist auch in diesem Falle, wie in dem vorhergehenden, nicht zu verkennen. Am reichlichsten finden sie sich in den Randgebieten nach der Pia hin; mit zunehmender Annäherung an die graue Substanz nehmen sie an Zahl erheblich ab. Die graue Substanz hat in ihren parenchymatösen und interstitiellen Bestandteilen keine erheblichen Veränderungen erlitten. Das numerische Verhalten der Vorderhornzellen ist das normale, einzelne Exemplare sind im Zustande der Chromatolyse. Die Zellen der Clarc'schen Säule sind intakt. Wurzeln und Pia haben normales Aussehen.

In der Höhe des V. Dorsalsegmentes, welchem Fig. 15, Taf. I—II entspricht, sind im wesentlichen nur quantitative Veränderungen gegenüber dem vorhergehenden Schnitte zu verzeichnen. Die dreieckigen Hinterstrangsfelder berühren sich in der Mittellinie und greifen lateralwärts weit in das Gebiet der Wurzeleintrittszonen hinein. Im Vorderseitenstrangsgebiet werden die leeren Gliamaschen immer zahlreicher, und bei Anwendung stärkerer Vergrösserung hat dieses ganze Gebiet ein ziemlich stark durchlöchertes Aussehen. Am zahlreichsten sind hier die leeren Areolen im Gebiete des II. und III. Dorsalsegmentes, d. i. in demjenigen Gebiete, wo das Rückenmark sich bei der Herausnahme weich anfühlte. Aber auch in diesem Niveau sind erhebliche Veränderungen an der grauen Substanz und an den Wurzeln nicht vorhanden.

Im Cervicalmark bleibt das Hinterstrangsbild dasselbe, wie im oberen Dorsalmark; dagegen bieten die Vorder- und Seitenstränge sehr bemerkenswerte Abweichungen von ihrem bisherigen Verhalten. Während noch im oberen Dorsalmark;

das Degenerationsgebiet der Pyramiden- und Kleinhirnseitenstrangbahn trotz der ziemlich starken Areolierung der benachbarten Terrains gut begrenzt erschien, weicht hier das Bild von demjenigen einer reinen Strangerkrankung, soweit die Seitenstränge in Betracht kommen, erheblich ab. Zunächst sind die beteiligten Gebiete der Seitenstränge nicht mehr symmetrisch angeordnet; der linke ist in grösserer Ausdehnung ergriffen als der rechte. Ferner sieht man deutlich, dass die grossen Degenerationszonen aus einem Zusammenfliessen zahlreicher kleiner Herde entstanden sind.

Fig. 14 (Taf. I—II) zeigt einen Querschnitt aus dem V. Cervicalsegment. Neben den grossen Degenerationszonen, welche die Kleinhirn- und Pyramidenseitenstrangbahn auf beiden Seiten umfassen, findet man hier in den benachbarten Grundbündeln der Vorderseitenstränge rundliche und streifenförmige Herde, welche, wie aus Serienschnitten hervorgeht, mit den ersteren stellenweise verschwimmen. Ausserdem erkennt man auch bei der angewandten schwachen Lupenvergrösserung eine streifenförmige Zeichnung in den stark veränderten Bezirken, welche dadurch bedingt ist, dass der Ausfall der Nervenfasern ein ungleichmässiger ist. Man findet dunkle Streifen, in denen noch eine Anzahl gut erhaltener Fasern vorhanden ist, neben hellen Bezirken, in denen sie vollkommen zu Grunde gegangen sind. Wie in Fall II lässt sich in der Achse dieser hellen Streifen constant ein Gefäss nachweisen. Kleine perivasculäre Herdchen mit totalem Faserausfall finden sich ferner im Pyramidenanteil des Vorderstranges. Das Structurbild in den Hauptgebieten der Erkrankung ist gleichfalls ein sehr variables. Man findet in den grossen Herden verschiedene sklerosierte Inselchen, welche nach ihren Rändern hin den Uebergang zum Lückenfelde durchmachen und mit diesen areolierten Randpartien unter einander verschmelzen. Es deutet also auch das feinere histologische Verhalten der grossen Degenerationszonen auf den einzelnen Querschnitte darauf hin, dass dieselben aus mehreren kleinen Herden hervorgegangen sind. Die kleinen über den Vorderseitenstrang zerstreuten Herdchen bestehen vornehmlich aus dicht zusammenliegenden leeren Gliamaschen. In den grösseren von ihnen machen sich bereits die Anfänge einer centralen Sklerosierung bemerkbar. Die graue Substanz ist ohne wesentliche Veränderungen; in einzelnen Höhen ist ein geringer Faserausfall in den vorderen Wurzeln erkennbar, welcher, wie in gewissen Segmenten des Falles III,

dadurch zu standekommt, dass dieselben zuweilen beim Passieren der Vorderseitenstränge in den Bereich kleiner Lückenfelder mit hineingezogen werden und alsdann ebenso wie die Strangfasern in der bekannten Weise zu Grunde gehen.

Mit zunehmender Annäherung an die Medulla oblongata macht sich ein stetiger Rückgang des Processes bemerkbar. In der Höhe des zweiten Cervicalsegmentes haben sowohl in den Hinter- wie in den Seitensträngen die erkrankten Gebiete an Ausdehnung bereits stark abgenommen. Im Hinterstrang sind die Burdach'schen Stränge in ihrem lateralen Teile wieder intakt und auch das ventrale Gebiet der Goll'sch Stränge zeigt wieder eine grosse Zahl normaler Fasern. Im Terrain der Pyramidenstrangbahnen sind die erweiterten Gliamaschen sparsamer geworden; am dichtesten stehen dieselben noch in dem am meisten dorsalwärts gelegenen Abschnitte derselben. Die Kleinhirnseitenstrangbahnen und die Gowers'schen Bündel bieten hier das Bild einer gleichmässigen secundären Degeneration. Der Vorderseitenstrang hat sein normales Aussehen wieder gewonnen; auch die Pyramidenvorderstränge sind hier ganz intact. In der Höhe der Pyramidenkreuzung findet man als letzte Reste der Pyramidenseitenstrangsveränderungen noch einzelne Lücken. Im übrigen sind die in dieser Höhe noch vorhandenen Strangveränderungen lediglich als Ausdruck secundärer Degeneration zu betrachten. Es bleibt noch zu erwähnen, dass die Gefässe in den erkrankten Gebieten überall von Fettkörnchenzellen dicht umrahmt sind. Ueberall liess sich auch hier der Nachweis erbringen, dass dieselben in die Gefässwand selbst eingebettet und aus den fixen Gewebszellen vornehmlich der Adventitia hervorgegangen sind. In diesem Punkte besteht eine vollkommene Uebereinstimmung mit den vorhergehenden Fällen. Die Intima zeigte an einzelnen Stellen eine geringe Vermehrung ihrer Kerne, und schliesslich war in solchen Gewebspartien, in welchen die Sklerosierung bereits starke Fortschritte gemacht hatte, an grösseren Gefässen auch eine Vermehrung der faserigen Wandbestandteile nicht zu verkennen. Eine abnorme Gefässfüllung war nirgends nachweisbar.

Medulla oblongata.

In der Medulla oblongata wurden die secundär degenerierten Systeme noch eine Strecke weiter verfolgt. Die Hinterstrangsdegeneration reichte bis zu den letzten Ausläufern der Goll'schen und Burdach'schen Stränge, aus denen man, wie in

dem vorhergehenden Falle, an Marchi-Präparaten Ketten schwarzer Kügelchen allenthalben in die anliegenden Kerne eintreten sah. Ueber die Kerne hinaus in die Schleifenschicht reichen die Veränderungen aber nicht. Die Veränderungen der Kleinhirnseitenstrangbahnen konnten bis in die Corpora restiformia verfolgt werden, während die degenerierten Fasern des Gowers'schen Bündels sich in den distalen Querschnittsebenen des Pons verloren. Im übrigen bietet die Medulla oblongata, der Pons und die Gegend des Hirnschenkelfusses durchweg normale Verhältnisse. Dasselbe gilt auch von den untersuchten Stellen der Centralwindungen beider Seiten. In der Schicht der grossen Pyramidenzellen waren hier weder quantitative noch qualitative Veränderungen vorhanden. Ebensowenig boten die Meningen an der Convexität und an der Basis des Gehirns Veränderungen wesentlicher Art. Eine geringe fibröse Verdickung der Pia fiel an einzelnen Blöcken aus den Centralwindungen auf, aber diese steht in keinen Beziehungen zu dem spinalen Prozess und ist für die Beurteilung belanglos.

Nervus opticus.

Die Veränderungen am Opticus entsprechen den bei Fall III beschriebenen so genau, dass auf eine ausführliche Beschreibung verzichtet werden kann; dieselbe würde eine Wiederholung alles dessen sein, was bei dem vorhergehenden Falle gesagt worden ist. Auch in der Lokalisation der Veränderungen besteht eine nahezu vollkommene Uebereinstimmung. Es handelt sich um scharf perivasculär angeordnete Lückenfelder und Herde von Fettkörnchenzellen, in deren Bereich die Stützsubstanz sich auf dem Wege zur Sklerose befindet. Eine vollkommene Sklerosierung ist kaum an einer Stelle erreicht. Die Gefässe im Bereiche der Herde zeigen eine starke Ansammlung von Fettkörnchenzellen in den äusseren Wandabschnitten und zuweilen eine geringe Vermehrung ihrer Intimakerne. Wie in dem vorigen Falle sind es die proximalsten Abschnitte der Nervi optici vor ihrem Eintritt in das Chiasma und dieses selbst, wo sich diese kleinen Herdchen befinden. Die piale Opticusumhüllung zeigt nirgends etwas krankhaftes. Ein Unterschied gegenüber dem Fall III besteht nur insofern, als hier die kleinen Herde sparsamer sind als dort. Von secundären Veränderungen ist weder proximalwärts noch distalwärts von dem erkrankten Gebiete etwas zu bemerken; es finden sich zwar auf Marchi-

Schnitten in den Tractus optici überall eine Anzahl feiner schwarzer Markschöllchen, aber dieser Befund ist zu geringfügig, als dass er mit Sicherheit als ein pathologischer betrachtet werden kann. Der Vergleich mit Marchi-Präparaten vom normalen Opticus zeigt, dass derartige Körnchen auch dort sowohl an Quer- wie an Längsschnitten constant vorkommen, ebenso wie sich gelegentlich auch im normalen Sehnerven vereinzelte Fettkörnchenzellen in und an den Wandungen kleinerer Gefässe finden. Es sei hervorgehoben, dass die Opticusveränderungen in den beiden letzten Fällen wahrscheinlich übersehen worden wären, wenn die Marchi'sche Methode nicht zur Anwendung gelangt wäre, welche allein imstande ist, derartige feine Veränderungen aufzudecken. Auch die Anfertigung von Längsschnitten neben Querschnitten ist aus leicht begreiflichen Gründen bei solchen herdförmigen Veränderungen von geringer Ausdehnung sehr empfehlenswert.

Von peripherischen Nerven wurden noch die Nn. mediani und ulnares beider Seiten untersucht. Der Befund war ein durchaus negativer. Auch nach der Marchi'schen Methode waren hier Veränderungen nicht nachweisbar.

Bei dem normalen Verhalten dieser Nervenstämme war es sehr auffallend, dass in den Muskeln, welche zum Innervationsgebiete derselben gehören, ausgedehnte Veränderungen vorhanden waren. Dieselben bestanden im wesentlichen in einer starken, fettigen Metamorphose zahlreicher Muskelfasern. Auf dem Längsschnitte zeigen Marchi-Präparate neben normalen Fasern, in denen die Querstreifung scharf hervortritt, solche, wo massenhafte staubförmige schwarze Körnchen in die Substanz eingebettet sind. Im übrigen zeigen viele Präparate, dass die Querstreifung auch in denjenigen Fasern noch gut erhalten sein kann, wo bereits eine grosse Menge von Körnchen in der Substanz liegen. Das Zwischengewebe und die Muskelgefässe waren ohne Veränderungen. Eine starke Vermehrung der Muskelkerne trat da zu Tage, wo neben der fettigen Metamorphose zugleich eine Verschmälerung der Muskelfaser vorlag. Die gelegentlich beobachteten intermusculären Nervenstämmchen verhielten sich normal.

Die pathologisch-anatomischen Befunde dieser vier Fälle haben das Gemeinsame, dass das Rückenmark bei allen fast in

seiner ganzen Länge erkrankt ist. Im einzelnen zeigen sie aber grosse Abweichungen von einander, und es lehrt schon die oberflächliche Betrachtung, dass diese vier Fälle drei verschiedenen Kategorieen der Myelitis angehören. Fall I kann als klassisches Beispiel einer diffusen, hämorrhagischen Entzündung gelten, bei welchem der ganze Querschnitt, graue und weisse Substanz in gleicher Weise beteiligt sind. Der zweite Fall ist durch das Vorhandensein zahlreicher disseminierter Herde gekennzeichnet. Die einzelnen Herde sind vornehmlich auf die weisse Substanz lokalisiert; die graue Substanz ist im Vergleich zur weissen nur in geringem Grade betroffen. Fall III und IV gehören zusammen und repräsentieren wieder eine besondere Art für sich. Auch hier sind die Veränderungen fast ausschliesslich auf die weisse Substanz beschränkt; aber in dieser sind es bestimmte Fasergebiete, in welchen sich der Process vornehmlich geltend macht. Die beiden Fälle nähern sich dem Bilde der sogenannten combinierten Systemerkrankung.

Betrachten wir zunächst die anatomischen Veränderungen des ersten Falles, so ist als das am stärksten hervortretende Moment das Verhalten der Gefässe zu bezeichnen. Soweit der Process reicht, sind Arterien, Venen und auch die kapillaren Gefässchen strotzend mit Blut gefüllt. Die Gefässwände zeigen starke Veränderungen; am stärksten treten dieselben in der Adventitia zu Tage, welche von Zellen dicht durchsetzt ist. In der überwiegenden Mehrzahl haben dieselben die Kennzeichen der Fettkörnchenzellen und sind im wesentlichen als das Produkt einer Wucherung der Adventitiazellen selbst zu betrachten. Die Intima zeigt eine Proliferation ihrer Kerne, welche sich aber ohne Ausnahme in mässigen Grenzen hält. Im Dorsalmark, wo der Process seine höchste Entfaltung erreicht, hat eine starke Exsudation geformter Blutelemente stattgefunden. Das Gewebe ist auf weite Strecken von roten und weissen Blutkörperchen infiltriert. Das quantitative Verhältnis dieser beiden Arten schwankt an verschiedenen Stellen. Bald überwiegen die weissen, bald die roten; häufig sind beide Arten gleichmässig mit einander vermischt. In ihrer Ausbreitung folgen die extravasierten Blutelemente vorwiegend dem Verlauf der Gliabälkchen. An einzelnen Stellen aber macht sich eine herdförmige, perivasculäre Ansammlung bemerkbar. Da wo in diesen Herden die Leukocyten vorwiegen, ist man berechtigt von perivasculären Abscessen zu sprechen. In dieser Exsudation der geformten Blutbestandteile in der geschilderten Anordnung

liegt das wichtigste Kriterium des Prozesses. Insbesondere ist der Auswanderung der Leukocyten deshalb die grösste Bedeutung beizulegen, weil wir in ihr nach der herrschenden Auffassung ein sicheres Kennzeichen der Entzündung vor uns haben. Es wird davon weiter unten noch die Rede sein. Hand in Hand mit den Veränderungen des Gefässapparates gehen die Veränderungen des Parenchyms und der Neuroglia. Die Nervenfasern sind in der weissen Substanz entweder bereits zerfallen oder befinden sich auf dem Wege des Zerfalles. Dabei machen sie starke Schwellungszustände durch, an denen sowohl die Markscheiden wie die Achsencylinder beteiligt sind. Bei dem Zerfallsprocess eilen die Markscheiden dem Achsencylinder immer etwas voran. Dasselbe gilt von den Ganglienzellen der grauen Substanz, speziell von den Vorderhornzellen. Auch hier gehen dem Zerfall Schwellungszustände voraus.

Die Gliafasern haben in den am stärksten erkrankten Bezirken ein glasiges, homogenes Aussehen, welches gleichfalls auf einen Schwellungszustand hindeutet. Eine grössere Bedeutung als die Veränderungen der Fasern der Neuroglia beansprucht die Veränderung ihrer Kerne, welche sich in einer stellenweise nicht unerheblichen Vermehrung kundthut. Es sind daran beide Arten der Gliakerne beteiligt, sowohl die kleinen, welche sich mit Kernfarbstoffen gleichmässig dunkel tingieren, als auch die grösseren, bläschenförmigen, welche einen fein granulierten Inhalt besitzen. Diese Vermehrung der Kerne kann nicht im Sinne einer Wucherung ex vacuo gedeutet werden, welche etwa dazu dienen soll, den Ersatz für zu Grunde gegangenes Parenchym zu leisten; denn bis zur Entwicklung von Substanzdefecten hat der Prozess mit Ausnahme vereinzelter Stellen noch nicht geführt. Man wird dieselbe vielmehr als den Ausdruck einer productiven Reizung der Zwischensubstanz betrachten müssen. Zusammen mit der Kernwucherung in den Gefässwänden haben wir in dieser Proliferation der Gliakerne ein zweites, allerdings weniger einwandsfreies Kriterium der Entzündung. Neben den Gliakernen waren überall massenhaft Fettkörnchenzellen vorhanden. Am dichtesten standen sie da, wo der Zerfall der Markscheiden die weitesten Fortschritte zeigte. Der Parallelismus zwischen Dichtigkeit der Fettkörnchenzellen und Intensität des Myelinzerfalles ist ein nahezu gesetzmässiger. Bei dem relativ geringen Gehalt der grauen Substanz an markhaltigen Nervenfasern gegenüber der weissen sind auch die Fettkörnchenzellen in ihr stets weniger zahlreich. Für die

Histogenese dieser Gebilde ist die vorliegende Beobachtung von einer gewissen Bedeutung. Hier ist einmal der Fall gegeben, dass Leukocyten mit Sicherheit im Gewebe nachweisbar waren. Wenn die Entstehung der Fettkörnchenzellen aus ausgewanderten Leukocyten das Gewöhnliche wäre, so wäre hier das denkbar günstigste Feld für die Beobachtung einer solchen Metamorphose gegeben. Thatsächlich liessen sich aber nirgends Uebergangsbildungen zwischen beiden Zellarten constatieren. Im Gegenteil wurden da, wo die weissen Blutkörperchen in einer gewissen Dichtigkeit lagen, nur wenige oder gar keine Fettkörnchenzellen gefunden. Die Lebensdauer der ausgewanderten Leukocyten scheint eine relativ kurze zu sein, denn sowohl in den infiltrierten Gliazügen, wie in den perivasculären Herden wurden zahlreiche Exemplare angetroffen, welche die deutlichen Zeichen des Zerfalles boten. Wie ich bereits an anderer Stelle betont habe[1]), müssen wir die Fettkörnchenzellen als die Abkömmlinge fixer Gewebszellen und zwar der Neuroglia- und Bindegewebszellen der Gefässwände betrachten. Diese Auffassung, zu der sich ja jetzt die überwiegende Mehrzahl der Autoren bekennt, hat durch die embryologischen Untersuchungen Wlassak's über die Herkunft des Myelins[2]) eine wichtige Stütze gewonnen. Auch auf die Bedeutung dieser Arbeit für die Frage der Entstehung der Fettkörnchenzellen unter pathologischen Bedingungen habe ich l. c. bereits hingewiesen. Das Vorhandensein dieser Zellen an sich präjudiziert nichts für den Charakter des Prozesses, in dessen Verlauf sie auftreten. Sie sind lediglich als der Ausdruck einer gesteigerten Resorption des zerfallenen oder zerfallenden Parenchyms zu betrachten, gleichviel welcher Art der pathologische Vorgang ist, der auf das Parenchym einwirkt. Immerhin ist die Frage berechtigt, ob diese Deutung für solche Fälle ausreicht, wo dieselben in so immenser Zahl auftreten, wie bei der diffusen und disseminierten Form der acuten und subacuten Myelitis. Die Annahme einer blossen Umwandlung der ursprünglich vorhandenen Neuroglia- und Bindegewebszellen genügt für die Fälle nicht. Wir müssen hier auch noch eine starke quantitative Vermehrung der Mutterzellen postulieren. Eine direkte Vermehrung der Fettkörnchenzellen selbst erscheint deshalb unwahrscheinlich, weil Kernteilungsfiguren in ihnen nicht beobachtet

[1]) Zur Histologie der Kompressionsveränderungen des Rückenmarkes bei Wirbelgeschwülsten. Neurol. Centralblatt, 1901.

[2]) Wlassak, Archiv für Entwicklungsmechanik, 1898.

worden sind. Die Annahme einer primären Hyperplasie der Mutterzellen widerspricht aber den Thatsachen nicht, denn wir sehen ja auch die normalen Kerne der Stützsubstanz in solchen Fällen stark vermehrt.

Dass es sich in diesem ersten Falle um eine Entzündung des Rückenmarkes handelt, wird auch dem ärgsten Skeptiker nicht zweifelhaft erscheinen können. Bei den starken Veränderungen am Gefässapparat und den Proliferationserscheinungen an den zelligen Elementen der Zwischensubstanz könnte man geneigt sein, den Process unter die Rubrik einer interstitiellen Myelitis zu bringen. Diese Bezeichnung ist aber deshalb zu verwerfen, weil dieselbe leicht zu dem Irrtum führen könnte, dass die interstitiellen Veränderungen als die primären zu betrachten seien, und dass das Parenchym erst unter ihrem Einfluss, etwa infolge einer mechanischen Wirkung, erkrankt sei. Davon kann natürlich nicht die Rede sein. Die Bilder drängen vielmehr zu der Annahme, dass eine von Gefässen aus wirkende Noxe zu gleicher Zeit die Veränderungen des Parenchyms und des interstitiellen Gewebes herbeigeführt hat. Ja, diejenigen Stellen, welche wir als die zuletzt erkrankten betrachten müssen, nämlich die oberen Cervical- und unteren Lumbalsegmente, zeigen, dass das Parenchym bereits alle Zeichen des Zerfalles bieten kann, ehe noch nennenswerte Veränderungen an den Gefässwänden und der Neuroglia auftreten. Im allgemeinen aber gehen die Veränderungen beider Gewebscomponenten Hand in Hand. Auch den Hämorrhagieen ist ein wesentlicher Einfluss auf die Veränderungen des Parenchyms nicht beizumessen, denn erstens sind dieselben zu einem grossen Teil erst kurze Zeit vor dem Tode entstanden, wie aus der gut erhaltenen Form der Blutkörperchen hervorgeht, und zweitens bietet die weisse Substanz genau dieselben Veränderungen ihrer Nervenfasern auch an solchen Stellen, wo die Blutungen fehlen.

Ebenso wie im Rückenmark ist der pathologische Process in den Sehnerven und im Chiasma durch schwere Veränderungen des Parenchyms und durch intensive Proliferationserscheinungen der Zwischensubstanz gekennzeichnet. Die Nervenfasern sind vollkommen zu Grunde gegangen, und man findet nur noch Bröckelchen und kleine Körnchen zerfallenen Myelins zwischen den interfasciculären Septen. Erhalten geblieben ist nur noch ein zartes Bündelchen an der Peripherie im intracraniellen Abschnitt des linken Nervus opticus, welches bis ins Chiasma ver-

folgt werden konnte. Im Bereich der Faserbündel findet man einen Filz verdichteter Gliafäsern, in welchem auch die Kerne viel zahlreicher sind als in der Norm. Auch hier sind beide Kernarten der Neuroglia in gleicher Weise vermehrt, und neben ihnen sind zahlreiche Fettkörnchenzellen vorhanden. Das hervorstechendste Moment liegt in der enormen Verbreiterung der interfasciculären Septen. Dieselbe ist durch zwei Faktoren bedingt; erstens durch die Veränderungen an den Gefässen, welche prall mit Blut gefüllt sind und ausnahmslos eine starke Vermehrung der zelligen Bestandteile, besonders in der Adventitia, erfahren haben, und zweitens durch die enorme Proliferation der fixen Bindegewebszellen der Septen selbst. Die Bilder bieten auch hier keinen Anhaltspunkt dafür, dass die gewucherten Zellen in der Gefässwand und in den Septen von ausgewanderten Leukocyten abstammen. Denn wenn auch im Lumen einzelner Gefässe die Leukocyten stark über die roten Blutkörperchen prävalieren, so sieht man doch nirgends, dass sie in die Wand eindringen oder dieselbe durchdringen. Ebensowenig finden sich Zellformen in der Gefässwand und in den Septen selbst, welche man als Uebergangsphasen anzusprechen berechtigt wäre. Obgleich hier die productiven Erscheinungen in der Zwischensubstanz fast noch mehr ins Auge fallen als im Rückenmark, möchte ich doch auch hier die Bezeichnung einer interstitiellen Neuritis ablehnen, denn ich halte auch hier die Annahme, dass das Parenchym infolge der starken Volumenszunahme der Septen secundär zu Grunde gegangen ist, für nicht zutreffend. Auf eine rein mechanische Wirkung kann der gleichmässige totale Zerfall der Nervenfasern nicht zurückzuführen sein. Eine mechanische Druckwirkung auf das Parenchym wird man der Schwellung der Septen zugestehen können, dieselbe ist aber nicht so gross, dass alle Fasern des Querschnittes von ihr erdrückt sein sollten. Ebensowenig geht aus den anatomischen Bildern hervor, dass die Circulation eine mechanische Behinderung erfahren hat, und dass der Parenchymzerfall etwa als das Resultat einer mangelhaften Ernährung zu betrachten ist. Ich glaube vielmehr, dass auch hier der Parenchymzerfall und die productiven Erscheinungen in der Stützsubstanz einschliesslich der Gefässwände Hand in Hand gehen, und dass man, ohne den Thatsachen Zwang anzuthun, weder von einem primär interstitiellen, noch von einem primär parenchymatösen Process reden kann.

Einen Anhaltspunkt dafür, wo innerhalb der erkrankten

Strecke der Opticusfaserung der Process primär eingesetzt hat, giebt der anatomische Befund nicht. Graduelle Differenzen lassen sich nicht feststellen; das Bild ist von der Papille bis zum Chiasma das gleiche, und fast scheint es, als ob derselbe sich auf der ganzen Linie gleichzeitig entfaltet hat. Dabei soll aber die Möglichkeit nicht geleugnet werden, dass ursprünglich die Veränderungen von irgend einem bestimmten Punkte der retrobulbären Abschnitte ihren Ausgang genommen haben. Nur erfolgte dann die Ausbreitung derselben in proximaler und distaler Richtung in gleicher Intensität so rasch, dass zur Zeit des Exitus eine Differenz zwischen früher und später erkrankten Gewebsstrecken nicht mehr zu constatieren war.

Ein örtlicher Zusammenhang zwischen den Veränderungen des Rückenmarks und denjenigen der Sehnerven besteht nicht. Von vornherein hätte die Annahme eine gewisse Wahrscheinlichkeit für sich, das die entzündlichen Veränderungen des Rückenmarks sich auf dem Wege einer Meningitis bis zu den Sehnerven fortgepflanzt haben, und dass die Neuritis aus einer Perineuritis hervorgegangen ist. In den anatomischen Befunden fehlt aber für diese Annahme jede Stütze. Die meningitischen Veränderungen des Rückenmarks sind sehr geringfügig und zweifellos als secundär zu betrachten. Die kleinen Infiltrationsbezirke der Pia spinalis stehen contant mit gröberen infiltrierten Gliabälkchen in continuierlichem Zusammenhang und zeigen, dass der Prozess von innen nach aussen vorgedrungen ist. Ebenso sind die unbedeutenden Veränderungen an der pialen Sehnervenhülle als secundäre zu betrachten. Analog den Erscheinungen am Rückenmark haben sich die entzündlichen Veränderungen von den Septen auf die innere Scheide fortgepflanzt. Die Arachnoidealmaschen sind vollkommen leer, und ebenso haben die Bälkchen der Arachnoidea ihre normale Structur bewahrt. Ausschlaggebend aber ist die Thatsache, dass auf der ganzen Strecke zwischen Chiasma und Rückenmark, also an dem weitaus grössten Teil der Hirnbasis, entzündliche Veränderungen an den Meningen nicht vorhanden sind, wie überhaupt meningitische Veränderungen am Gehirn vollkommen fehlen. Ebensowenig ist eine Fortpflanzung des Processes durch die Gehirnsubstanz anzunehmen, denn auch hierfür fehlt jede anatomische Unterlage. So bleibt nur übrig, das Bindeglied zwischen beiden räumlich getrennten Prozessen auf aetiologischem Gebiet zu suchen.

Der zweite Fall ist von dem ersten in seinen anatomischen Befunden wesentlich verschieden. Hier handelt es sich um zerstreute Herde, welche fast ausschliesslich dem Gebiete der peripherischen Arterien, also der weissen Substanz, angehören, und welche in gesetzmässigen Beziehungen zu diesen Gefässen stehen: in der Achse der meist cylindrisch geformten Herde findet sich constant ein Gefässstamm. Die Vergrösserung der Herde erfolgt durch ein Verschmelzen von benachbarten kleinen. Auch im Dorsalmark liessen sich in den Bezirken, wo fast die gesamte weisse Substanz erkrankt war, noch Merkmale erkennen, aus denen hervorging, dass das Querschnittsbild sich aus zahlreichen kleinen Herden entwickelt hatte. Es bedarf der besonderen Betonung, dass diese Herde nicht dem capillaren Versorgungsgebiete der betreffenden Arterien angehören. Dagegen spricht ihre Form durchaus. Dieselben halten sich vielmehr dicht an den Stamm der Arterien und umhüllen denselben wie einen Mantel. Auf den Querschnitten ist jeder Einzelherd einem breiten Damme vergleichbar, welcher das Strombett auf beiden Seiten begleitet. Die Breite des Dammes bleibt, soweit das Gefäss in der weissen Substanz verfolgbar ist, annähernd die gleiche. Dieses Verhalten ändert sich aber, wenn die betreffenden peripherischen Arterien noch in die graue Substanz hineinreichen, was bei einer gewissen Anzahl der Fall ist. Sowie der Gefässstamm die Grenze der grauen Substanz überschreitet, nimmt auch der ihn begleitende Herd nach allen Richtungen an Ausdehnung zu. Hier deuten die Befunde darauf hin, dass das gesamte, zu diesem Arterienausläufer zugehörige Capillargebiet in der Randzone der grauen Substanz in den Process hineingezogen wird. Die Histologie der Herde, soweit sie der weissen Substanz angehören, ist eine sehr durchsichtige. Der primär erkrankte Gewebsbestandteil in denselben sind die Nervenfasern. Diese machen einen mehr oder minder starken Quellungsprozess durch, bevor sie zerfallen. Dabei zerfliesst die Markscheide häufig früher, als der Achsencylinder, welcher eine grössere Widerstandsfähigkeit zu besitzen scheint. Durch das Aufquellen der Nervenfasern werden die Gliamaschen, in welche sie eingebettet sind, mechanisch erweitert, und es resultiert ein Bild, welches von Leyden als „blasiger Zustand“, von anderen (Mager, Heller) als „Lückenfeld“ bezeichnet worden ist. Hand in Hand mit dem Zerfall der Nervenfasern geht das Auftreten von Fettkörnchenzellen. Auf der Höhe des Zerfalles sind sie in immenser Zahl in den Gliamaschen und in

der Adventitia der Gefässe vorhanden. Ueber den Ursprung der Fettkörnchenzellen kann ich auf das verweisen, was bei dem vorigen Falle gesagt worden ist. Wir finden schliesslich in allen Rückenmarksabschnitten Herde, wo die Fettkörnchenzellen die erweiterten Gliamaschen gänzlich ausfüllen und einen räumlichen Ersatz für die Nervenfasern bilden. In solchen Herden sehen wir auch die ersten Anfänge einer Verdichtung der Neuroglia in einer Proliferation ihrer Fasern. Die Vermehrung der Kerne ist dabei eine mässige. Nichts berechtigt zu der Annahme — im Gegensatz zu dem vorhergehenden Falle — dass eine productive Reizung der zelligen Bestandteile des Zwischengewebes stattgefunden hat. Wir haben es vielmehr mit einer einfachen Ersatzwucherung zu thun, wie sie bei rein degenerativen Processen (secundärer Strangdegeneration) die Regel ist. Der Ausgang des Prozesses ist schliesslich die Sklerose. Im Dorsalmark finden wir da, wo der Process räumlich seine stärkste Ausdehnung gewonnen hat, und wo er offenbar am längsten bestanden hat, Stellen, welche lediglich aus einem verdichteten Gliafilz bestehen. Mit diesen Herden sind aber die vorhandenen Veränderungen nicht erschöpft. Der Prozess äussert sich noch in einer zweiten Form. An einzelnen Stellen finden wir anders geartete Herde, welche sich sowohl durch ihre Ausbreitung wie durch ihre histologische Beschaffenheit von den eben geschilderten wesentlich unterscheiden. Diese Art findet sich vornehmlich im Dorsalmark, und zwar sowohl in den Hinter- wie in den Seitensträngen. Sie bestehen lediglich aus Fettkörnchenzellen und Detritusmassen und stellen Gebiete vollkommener Erweichung dar, in denen Stützsubstanz und Parenchym in gleicher Weise untergegangen sind. In der Thatsache, dass diese Herde in ihrer Längsachse parallel zur Längsachse des Rückenmarks gerichtet sind, liegt der sichere Hinweis, dass sie den Endverzweigungen und dem Capillargebiet peripherischer Arterien entsprechen. Die Verlaufsrichtung dieser Herde ist also entgegengesetzt derjenigen, welche die Herde der ersten Art besitzen. Bei der ersten Art begleiten die Herde den Stamm; sie sind also auf Querschnitten längsgetroffen. Die Arterienstämmchen, welche von der Peripherie her eindringen, verlaufen zunächst in der Querschnittsebene des Rückenmarkes. Ihre Zweige dagegen breiten sich in vertikaler Richtung aus und deshalb müssen die von ihnen versorgten Capillargebiete eine längliche Gestalt haben, welche parallel zur Längsachse des Rückenmarks

steht. [Kadyi[1])]. Auf Querschnitten sind diese den „Endverzweigungen“ angehörigen Herde quergetroffen und haben eine rundliche oder ovale Form. Diese Erweichungsherde confluieren an einzelnen Stellen mit einander, und es geht dadurch ihr typisches Querschnittsbild verloren.

In einzelnen Segmenten des unteren Dorsalmarks und des Lendenmarks war die graue Substanz im Gebiete der centralen Gefässe erkrankt, während sich sonst die erkrankten Bezirke in ihr sich stets als direkte Verlängerungen der perivasculären Herde in der weissen Substanz nachweisen liessen. Die erkrankten Gebiete der grauen Substanz unterscheiden sich von denjenigen in der weissen im wesentlichen dadurch, dass in der Stützsubstanz stärkere Proliferationserscheinungen hervortreten, und zwar in Form zahlreicher Spinnenzellen in Zusammenhang mit neugebildeten Gefässen.

Es ist bei diesem Falle zunächst die Frage zu beantworten, ob man berechtigt ist, den Prozess vom anatomischen Standpunkt aus als einen entzündlichen zu bezeichnen.

Bei dem ersten Falle hatten wir in der Emigration der geformten Blutbestandteile, speziell der Leukocyten, ein anerkanntes Signum der Entzündung, während bei diesem charakteristische Erscheinungen an den Gefässen fehlen. Die Beantwortung der Frage, ob ein disseminierter Rückenmarksprozess als entzündlich zu betrachten sei oder nicht, bietet grosse Schwierigkeiten aus dem einfachen Grunde, weil die „Entzündung“ kein einheitlicher Prozess mit constanten Merkmalen ist. Eine sichere Definition für dieselbe giebt es nicht. In neuester Zeit hat sich Mager[2]) in seiner Arbeit über Myelitis acuta eingehend mit dieser Frage beschäftigt. Seiner Arbeit liegen sieben Fälle mit ausführlichen mikroskopischen Untersuchungen zugrunde. Von ihnen war nur in einem einzigen eine Leukocyteninfiltration des Gewebes nachweisbar. In den übrigen sechs handelte es sich um disseminierte Zerfallsprozesse, entweder der Nervenfasern allein (Lückenfelder), oder des Parenchyms mit dem Zwischengewebe zusammen (Erweichungsherde). Mager hat eine grosse Anzahl Fälle von acuter und subacuter Myelitis aus der Litteratur zusammengestellt und dabei gefunden, dass von einer Leuko-

[1]) Kadyi. Ueber die Blutgefässe des menschlichen Rückenmarkes. Lemberg 1889.

[2]) Mager. Ueber Myelitis acuta. Arbeit aus dem Inst. Obersteiner. 1900.

cyteninfiltration nur in 20 pCt. derselben die Rede ist, während in 80 pCt. nekrotische resp. nekrobiotische Vorgänge das Wesentliche des Processes ausmachen. Er sagt darüber: „Ich halte die beiden Kategorien der Befunde, nämlich Untergang des Gewebes ohne kleinzellige Infiltration desselben und jene, woselbst sich Leukocyteninfiltration vorfindet, für verschiedene Formen desselben Processes, der Entzündung und sehe das vermittelnde Glied, resp. das Charakteristikon für beide Veränderungen, in dem der acuten Entzündung entsprechenden Befunde an den Gefässen". Es sind auch diejenigen Veränderungen, welche ohne Leukocyteninfiltration einhergehen und nur einen degenerativen Charakter zu besitzen scheinen, als entzündliche anzusehen, wenn sich an den Gefässen Alterationen entzündlicher Natur finden. Im wesentlichen trifft diese Anschauung zweifellos das Richtige. Die Verwirrung und Unsicherheit, welche zur Zeit auf dem Gebiete der pathologischen Anatomie der Myelitis herrscht, ist nichs zum mindesten dadurch bedingt, dass man sich in der Deutung der Befunde zu fest an die Cohnheim'sche Theorie der Entzündung klammerte, für welche die Exsudation der geformten Blutbestandteile ein wichtiges Postulat der Entzündung ist. Durch das Tierexperiment und durch pathologisch-anatomische Untersuchungen an menschlichem Material ist einwandsfrei festgestellt, dass Entzündungserreger (Coccen und Bacillen) im Rückenmark nicht selten lediglich nekrobiotische Veränderungen am Parenchym hervorbringen, ohne dass irgend eine Infiltration des Gewebes mit Leukocyten damit verbunden ist. Derartige Befunde zwingen uns dazu, in solchen Fällen die entzündliche Natur dieser Veränderungen anzuerkennen. Die Thatsache, dass in der überwiegenden Mehrzahl aller Fälle von sogenannter Meylitis acuta nur derartige nekrotische resp. nekrobiotische Processe aufgedeckt worden sind, hat die Anschauung gezeitigt, dass dieselben auf mechanisch bedingten Ernährungsstörungen beruhen. Tietzen[1]) führt den acuten myelitischen Herd auf eine mechanische Behinderung des arteriellen Blutstromes zurück. Dieser Standpunkt kann schon nicht den geringsten Anspruch auf allgemeine Giltigkeit für die Deutung der solitären Herde machen; für die disseminierten Prozesse kommt er überhaupt nicht in Betracht. Wann sind wir berechtigt eine

[1]) Tietzen. Die acute Erweiterung des Rückenmarkes. Inaug.-Diss. Marburg. 1886.

Störung der arteriellen Strömung anzunehmen? Doch nur dann, wenn die anatomischen Bilder einen Anhaltspunkt dafür geben, dass eine Verengerung des Arterienlumens aus irgend welchen Gründen stattgefunden hat. Wie selten aber trifft diese Vorbedingung zu! In einzelnen Fällen, besonders in solchen, wo eine starke Verdickung der Arterienwand auf syphilitischer Basis vorliegt, wird man diesem Factor vielleicht eine ursächliche Bedeutung beimessen können. Im allgemeinen aber bieten die Befunde für diese Anschauung keinen Anhaltspunkt.

In einem Punkte weiche ich von Mager ab. Dieser Autor scheint mir ein zu grosses Gewicht auf die Veränderungen der Gefässwände zu legen. Die disseminierten Lückenfelder und Erweichungsherde sind nach seiner Meinung erst dann als Ausdruck einer Entzündung zu betrachten, wenn in der Wandung der entsprechenden Gefässe Veränderungen entzündlicher Art vorhanden sind. Nun soll nicht geleugnet werden, dass derartige Veränderungen in der Wandung ein wichtiges Moment für die Deutung der Befunde bilden, und nach der positiven Seite hin wird man den Magerschen Anschauungen beipflichten können. Ein unbedingtes Postulat für die Diagnose Myelitis sind sie aber nicht. Wir werden unter gewissen Umständen auch diejenigen disseminierten Processe als entzündliche betrachten müssen, in welchen die einzelnen Herde ein constantes Abhängigkeitsverhältnis von den Gefässen zeigen, auch wenn in den Wänden derselben und in dem sie umgebenden Gewebe Zeichen von Infiltration vermisst werden. Bei dem vorliegenden Falle könnte nach der Magerschen Definition kaum die Diagnose Myelitis aufrecht erhalten werden, denn die von ihm geforderten Veränderungen an der Gefässwand fehlen so gut wie ganz, und doch ist die Anordnung der Herde eine so charakteristische, dass man über die Bedeutung derselben kaum im Zweifel sein kann.

Als der wesentlichste Befund dieses Falles müssen diejenigen Herde gelten, welche an den Arterienstämmchen entlang laufen. Die Entstehung derselben kann auf einen fehlerhaften Mechanismus der Cirkulation nicht zurückgeführt werden. Ihre Form und Anordnung lassen keine andere Deutung zu, als dass eine auf dem Wege dieser peripherischen Arterien ins Rückenmark eingedrungene Noxe die Wandungen durchsetzt und das benachbarte Parenchym zerstört hat. Das genügt aber, um den Charakter dieser Degeneration als einen entzündlichen zu kennzeichnen.

Bei der zweiten Art der Herde, wo es sich um die totalen Gewebsnekrosen im capillaren Ausbreitungsgebiet einzelner Arterienästchen handelt, liegen die Dinge nicht so einfach. Diese könnten ihrer Lokalisation nach durch Hindernisse der Cirkulation bedingt sein, wenn auch die Gefässbilder dafür keine Stütze bieten. Der Zusammenhang mit den Herden der ersten Art rechtfertigt aber auch hier die Annahme, dass ein entzündlicher Reiz den totalen Gewebszerfall hervorgerufen hat.

Die Veränderungen der Gefässwände sind bei allen Fällen von sogenannter Myelitis mit der grössten Vorsicht zu beurteilen. Das muss den Mager'schen Anschauungen gegenüber scharf betont werden. Die zahlreichen Fettkörnchenzellen in der Gefässwand, speziell in der Adventitia, welche constant im Gefolge jedes Parenchymzerfalles auftreten, können leicht eine „entzündliche Rundzelleninfiltration" vortäuschen. Wenn man von demselben Material Präparate nach verschiedenen Methoden anfertigt, so ist man nicht selten davon überrascht, wie weit die Structurbilder der Gefässe von einander abweichen. Härtung und Färbung bedingen grosse Differenzen. Man vergleiche eine Kernfärbung von einem in Alkohol fixierten und gehärteten Block mit einem Marchi-Präparate! Die Fettkörnchenzellen, welche die Marchische Methode ohne weiteres als solche erkennen lässt, imponieren dort häufig als Rundzellen, und zwar aus zwei Gründen: erstens, weil die an sich schon kleinen adventitiellen Fettkörnchenzellen unter dem schrumpfenden Einfluss der Alkoholbehandlung noch kleiner erscheinen, und zweitens, weil ihr Fettinhalt mehr oder weniger ausgelaugt worden ist. Zu diesen auf der Technik beruhenden Gründen kommt aber noch ein anderes Moment, welches die Erkennung einer entzündlichen Infiltration der Wand sehr erschwert. Das ist die schon so häufig erwähnte starke Proliferation der zelligen Elemente in der Wandung solcher Gefässe, in deren Nachbarschaft markhaltige Nervenfasern sich auf dem Wege der Nekrobiose befinden. Es erfolgt alsdann nicht nur eine Umwandlung dieser Zellen zu Fettkörnchenzellen, sondern gleichzeitig tritt constant eine Hyperplasie derselben ein, welche sich dem Grade des Parenchymzerfalles annähernd proportional verhält. Vorzugsweise sind daran die Zellen der Adventitia beteiligt, aber nicht selten findet man an Gefässen von zartem Kaliber auch die Intimazellen vermehrt und dicht mit staubförmigem, fettigem Material erfüllt. Bei dem vorliegenden Falle waren in allen frischen Herden die Körnchenzellen in der Adven-

titia so zahlreich, dass man mit der Umwandlung der Adventitiazellen zugleich eine starke Wucherung derselben anzunehmen genötigt ist. (Dass diese Zellen nicht von ausgewanderten Leukocyten abzuleiten sind, sondern im wesentlichen von den präformierten Elementen der Gefässwand abstammen, ist oben bereits erörtert worden und gilt hier als Voraussetzung.) Die hyperplastischen Vorgänge in den Gefässwänden sind auf einen formativen Reiz zurückzuführen. Es liegt die Vermutung nahe, dass das mit dem Blutstrom eindringende, entzündliche Agens, welches destructiv auf das Parenchym wirkt, einen productiven Einfluss auf die Zellen der Gefässwände ausübt. Die Möglichkeit eines solchen Vorganges kann auch nicht bestritten werden. Unerlässlich ist die Annahme für die Deutung der Gefässbilder aber nicht, denn ganz analoge Wandveränderungen können wir bei der Rückenmarkskompression in einem gewissen Stadium der Druckwirkung, bei der secundären Degeneration im Bereich der zerfallenden Fasern und in der Umgebung frischer aseptischer Wunden, kurz bei solchen Processen beobachten, welche sicher nicht als entzündliche zu betrachten sind. Hier sind die Gefässveränderungen eine Folgeerscheinung des Gewebszerfalles. Das zerfallende Parenchym bildet den formativen Reiz für alle zelligen Elemente der Stützsubstanz, von denen diejenigen der Gefässe einen Hauptbestandteil darstellen. Die Proliferation gehört zum Mechanismus der gesteigerten Resorption, und dass bei der disseminierten und diffusen Myelitis die Mobilmachung der Körnchenzellen eine so immense werden kann, dass sie gewissermaassen das mikroskopische Bild vollkommen beherrschen, hat im wesentlichen wohl darin seinen Grund, dass bei diesen Prozessen der Zerfall der Nervenfasern ein sehr ausgedehnter ist und in einem sehr raschen Tempo erfolgt. Die primäre Einwirkung eines geformten oder ungeformten Entzündungserregers auf die Zellen der Gefässwände ist also kein unbedingtes Postulat, und deshalb sind die Wandveränderungen für die anatomische Diagnose schwer zu verwerten.

Die Veränderungen der Nervi optici dokumentieren sich in einem ausgedehnten Zerfall der Nervenfasern, welcher sich von der Papille bis zum Chiasma hin fast gleichmässig über den ganzen Querschnitt ausbreitet. Eine geringfügige Ausnahme findet sich nur im intrakraniellen Abschnitt des rechten Nervus opticus, wo an der Peripherie noch Reste einiger Nervenbündelchen angetroffen wurden. Die Parenchymgebiete enthalten sonst nur noch Bröckelchen des zerfallenen Myelins. Die gliöse

Stützsubstanz ist gleichmässig verdichtet; es hat eine Vermehrung der Fasern und Kerne stattgefunden, doch hält sich die Vermehrung der Kerne im Gegensatz zu Fall I in mässigen Grenzen. Die Septen sind auf Kosten der Nervenbündel stark verbreitert und bilden ein maschiges Gewebe, in welches Fettkörnchenzellen in immenser Zahl eingebettet sind. Auch hier sind dieselben in die äussere Bindegewebshülle der Gefässe so dicht eingelagert, dass sie häufig wie ein mehrschichtiger Wall die Intima umrahmen. Die Veränderungen aller Gewebsbestandteile, parenchymatöser und interstitieller, stimmen bis auf die Details mit den Veränderungen der entsprechenden Gewebsbestandteile des Rückenmarkes überein. Ein Unterschied scheint nur in der Lokalisation zu bestehen. Denn während der Process im Rückenmark herdförmig auftritt, finden wir hier im Gebiete der Nervi optici den ganzen Querschnitt befallen. Man könnte demnach von einer diffusen transversalen Neuritis sprechen. Dass aber hier kein principieller, sondern nur ein scheinbarer Unterschied besteht, darüber geben uns die Bilder aus dem Chiasma Aufschluss, wo wir die jüngsten Ausläufer des erkrankten Gebietes vor uns haben. Hier sieht man, dass der Prozess in Form von perivasculären Herden auftritt, und dass die primäre Gewebsveränderung in diesen Herden der Zerfall der Nervenfasern ist. Die Uebereinstimmung mit den frischen perivasculären Rückenmarksherden ist hier eine vollkommene. Demnach werden wir zu der Annahme gezwungen, dass der Process auch im Sehnerven von vornherein keine gleichmässige Ausbreitung hatte, sondern dass das Bild der transversalen Neuritis durch eine Summation disseminierter Herde zustande gekommen ist. Auch auf die Histogenese der Sehnervenveränderungen geben uns die frischen Herdchen des Chiasma einen sicheren Hinweis. Wir sehen, dass der Prozess auch hier ursprünglich ein rein parenchymatöser ist, und dass die Veränderungen an den Septen und Gefässen, welche bei der ersten Betrachtung das Wesentliche auszumachen scheinen, als secundäre zu betrachten sind. Es gilt hier dasselbe, was bei der Besprechung der Rückenmarksveränderungen gesagt worden ist: der Parenchymzerfall bedingt eine Hyperplasie in den zelligen Bestandteilen der Zwischensubstanz (Glia- und Bindegewebszellen), und zugleich eine Umwandlung derselben in Fettkörnchenzellen. Der Zustand, in welchem die zelligen Bestände in den Sehnerven so überaus zahlreich sind, ist ein temporärer und hat nur solange statt, als die Resorption

der Zerfallsproducte des Parenchyms im Gange ist. Es folgt dann die Sklerose. Wie bereits oben erwähnt wurde, ist ein entzündlicher, formativer Reiz, welcher direkt vom Blutstrome aus auf die Zellen der Zwischensubstanz wirkt, zur Erklärung der Proliferationsvorgänge nicht unbedingt notwendig. Ebensowenig wie bei Fall I geht aus dem anatomischen Befunde hervor, an welchem Punkte der erkrankten Strecke der Process in den Sehnerven zuerst eingesetzt hat. Man kann nur sagen, dass das Chiasma zuletzt in Mitleidenschaft gezogen worden ist.

Vor den übrigen Fällen ist der vorliegende ausgezeichnet durch die Beteiligung einiger motorischer und sensibler Hirnnervenwurzeln, die oben bezeichnet worden sind. Dieselben bieten gleichmässig das Bild einer intensiven acuten Neuritis. Ein starker Faserzerfall geht Hand in Hand mit Wucherungsvorgängen in der bindegewebigen Zwischensubstanz. Auffallend ist die scharfe centrale Begrenzung der entzündeten Strecken, besonders an den Nn. quinti. An der Hand der angewandten Methoden waren keine erheblichen sekundären Veränderungen an den intracerebralen Wurzelabschnitten und an den entsprechenden Kernen nachweisbar. Die Marchi'sche Methode würde hier zu positiveren Resultaten geführt haben. Es kann kein Zweifel darüber bestehen, dass die Veränderungen an den Hirnnervenwurzeln in loco entstanden sind und nicht etwa auf einer primären Kernerkrankung beruhen, oder die Fortleitung eines entzündlichen Prozesses von der Pia her darstellen. Dafür liegt nicht der geringste Anhaltspunkt vor. Ein örtlicher anatomischer Zusammenhang mit dem Rückenmarksprozess besteht für die Erkrankung der Hirnnervenwurzeln ebensowenig wie für die Affection der Nervi optici.

Dass die disseminierte Myelitis gelegentlich mit einer Sehnervenentzündung combiniert ist, gehört zu den längst bekannten Thatsachen, von welcher auch die grösseren Lehrbücher im allgemeinen Kenntnis nehmen. Einer der am besten untersuchten Fälle aus der älteren Litteratur ist der von Achard und Guinon[1]). Der anatomische Befund, welche diesen Autoren mitteilen, stimmt fast vollkommen mit dem vorliegenden überein. Es handelt sich um multiple Herde, deren Lokalisation eine constante Abhängigkeit vom Gefässsystem zeigte. Dieselben boten

[1]) Achard et Guinon, Sur un cas de myélite aigue diffuse avec double névrite optique. Arch. de méd. expér. et d'anat. pathol. 1889. p. 696.

das Bild des blasigen Zustandes der Nervenfasern in den verschiedenen Phasen der Entwicklung, und ganz besonders auffallend war das Vorhandensein zahlreicher Fettkörnchenzellen in ihnen. Die Verfasser leiten die Körnchenzellen von den fixen Elementen der perivascnlären Lymphräume ab und glauben, dass sie unter dem direkten Einflusse der pathogenen Ursache gewuchert sind: sie haben eine Rückwandlung in den embryonalen Zustand erfahren und damit, wie die Leukocyten, die Fähigkeit erlangt, eine grosse Menge Fett und Myelin in sich aufzunehmen. Die Veränderungen in den Sehnerven sind durch einen weitgehenden Parenchymzerfall und durch die Mobilmachung zahlreicher Körnchenzellen gekennzeichnet, welche die Septen und die Gefässwände durchsetzen. Schliesslich wird auch eine Veränderung in den peripherischen Nerven erwähnt, welche sie als „névrite segmentaire“ bezeichnen. Eine Bedeutung für das klinische Bild messen sie dieser Neuritis nicht bei. Ein ähnlicher Fall dieser Art ist von Dreschfeld[1]) beschrieben worden. Aus der neusten Zeit liegt eine Beobachtung von Dalen[2]) vor, welcher die Sehnerven einer eingehenden Untersuchung auch nach neueren Methoden unterzogen hat. Er fand in seinem Falle einen vollständigen Schwund der Nervenfasern im orbitalen Abschnitt des linken Opticus, im intracraniellen Abschnitt beider Optici, im Chiasma und den angrenzenden Teilen der Tractus. Innerhalb der erkrankten Gebiete wurde eine starke Vermehrung der Kerne im interstitiellen Gewebe und eine beträchtliche Ansammlung von Fettkörnchenzellen in demselben gesehen. Im Chiasma waren die Gefässe stark erweitert und vereinzelte frische Blutungen nachweisbar. Die Tractus boten das Bild einer secundären Degeneration. Abgesehen von diesen frischen Veränderungen fand sich im orbitalen Teil des rechten Opticus ein spärlicher Schwund von Nervenfasern, ohne dass hier Proliferationsvorgänge im interstitiellen Gewebe vorhanden waren. Dalen vertritt die Ansicht, dass es sich hier um zwei differente Prozesse handelt. Da wo die Veränderungen des interstitiellen Gewebes in den Vordergrund treten, handle es sich um einen entzündlichen Prozess, während er für diejenige Stelle, wo der einfache Faserschwund vorliegt, eine entzündliche Genese in Abrede stellt. Der

---

[1]) Dreschfeld, Acute dissemin. Myelitis. The british med. Journal. 1894. p. 1174.

[2]) Dalen, Neuritis opt. und Myelitis ac. Archiv für Ophthalmol. Bd. 48.

Vergleich mit meinen Fällen legt mir die Vermutung nahe, dass die Differenzen an den verschiedenen Stellen nur durch ein verschiedenes Alter der Affection bedingt sind. Im übrigen führt Dalen an denjenigen Stellen, wo der Zerfall des Nervenparenchyms mit proliferativen interstitiellen Veränderungen erfolgt, beide Vorgänge auf ein gleichzeitig einwirkendes, schädliches Agens zurück. Er glaubt nicht, dass der Parenchymzerfall lediglich eine Folgeerscheinung des Proliferationsprocesses in der Zwischensubstanz sei. Hierin stimme ich mit seiner Anschauung vollkommen überein. Das Rückenmark wurde in diesem Falle von Mager (l. c.) untersucht. Es fanden sich hier herdförmige Necrosen, welche vom dritten Cervicalsegment an sich durch das ganze Rückenmark erstreckten. Der Befund nähert sich insofern demjenigen unseres ersten Falles, als Blutungen und kleinzellige Infiltrationen des Gewebes ein wichtiges Kennzeichen der Veränderungen bildeten.

Schliesslich ist an dieser Stelle noch ein Fall von Elschnig[1]) zu erwähnen, bei welchem die Sehnervenentzündung der Vorbote einer ausgedehnten, nicht eitrigen Encephalitis war. Elschnig beschreibt die Veränderungen der Sehnerven in ausgezeichneter Weise. Auch hier handelt es sich um einen totalen Zerfall der Nervenfasern, der vom Bulbus bis zum Chiasma und darüber hinaus in die Tractus optici hineinreichte. Die Bindegewebssepten und die Gefässwände waren von zahlreichen Fettkörnchenzellen und Rundzellen durchsetzt. Secundär hatten sich in den Scheiden gewisse Veränderungen entwickelt, welche sich vornehmlich in einer Verdickung der Pia und einer Vermehrung der Endothelzellen an den Arachnoidealbalken dokumentieren. Wenn man von dem Vorhandensein der Rundzellen, über deren zweifelhafte Natur ich mich oben geäussert habe, absieht, so besteht hier wieder eine weitgehende Uebereinstimmung mit dem Befunde in meinem Falle II. Die Deutung der Histogenese ist freilich bei Elschnig eine ganz andere. Dieser Autor sieht das Primäre in den Erscheinungen der Zwischensubstanz und spricht demgemäss von einer acuten, interstitiellen Neuritis. Der Zerfall der Nervenfasern ist nach seiner Meinung im wesentlichen dadurch bedingt, dass durch die entzündlichen Veränderungen in der Zwischensubstanz die Circulation in den Blut- und Lymphbahnen und da-

[1]) Elschnig, Klin. und anat. Beitrag zur Kenntnis der acuten retrobulbären Neuritis. Archiv für Augenheilk. Bd. 26.

mit auch die Ernährung des Gewebes gestört wird; dazu kommt, dass die entzündlich geschwollenen Septen eine mechanische Druckwirkung auf die Nervenfasern ausüben sollen. Ich habe mich bereits bei der Besprechung des ersten Falles gegen eine derartige Deutung der Bilder gewandt, und kann deshalb auf dieser Stelle darauf verzichten, noch einmal diese Frage zu berühren. Ich möchte nur noch bemerken, dass das Verhalten der frischen Herde, welche unser zweiter Fall im Chiasma zeigte, der Anschauung Elschnig's direkt widerspricht. Denn hier sehen wir, dass in der Destruction der Fasern das Wesentliche und Primäre des Processes liegt.

Seit der Zeit, wo wir eine genauere anatomische Kenntnis von der disseminierten Form der acuten Myelitis besitzen, wird auf die grosse Aehnlichkeit hingewiesen, welche zwischen ihr und der verbreitetsten multiplen Herderkrankung mit chronischem Verlauf, der multiplen Sklerose, besteht. Die lokale Abhängigkeit der Herde vom Gefässverlauf ist eine wichtige gemeinsame Eigenschaft, welche früh erkannt wurde. Für die multiple Myelitis kann die Abhängigkeit als eine gesetzmässige betrachtet werden; bei der multiplen Sklerose ist sie, wenn auch nicht constant, so doch in der überwiegenden Mehrzahl aller Fälle beobachtet worden. Weitere Untersuchungen ergaben neue Vergleichsmomente. In rascher verlaufenden Fällen von multipler Sklerose fand man neben den gewöhnlichen, aus verfilzter Glia bestehenden Herden solche, in denen nur ein Zerfall der Nervenfasern bestand, ohne dass die Zwischensubstanz erheblich beteiligt zu sein schien. Uebergangsbilder zwischen beiden Arten lehrten, dass es sich hier nur um verschiedene Phasen eines und desselben Processes handelte, dass die Herde mit den zerfallenden Parenchymelementen als das Anfangsstadium, diejenigen mit der verfilzten Neuroglia als das Ausgangsstadium zu betrachten seien. Damit war auch die Brücke zwischen den acuten herdförmigen Myelitiden und der multiplen Sklerose geschlagen. Achard und Guinon (l. c.), Kussner und Brosin[1]) und andere sprachen auf Grund genauer histologischer Untersuchungen die Ansicht aus, dass die herdförmige, akute Myelitis in gewissem Sinne als ein Vorstadium der multiplen Sklerose gelten könne. Ein Vorkämpfer dieser

[1]) Kussner und Brosin. Myelitis acuta dissem. Archiv f. Psych. Bd. 17. 1886.

Lehre ist von jeher Leyden[1]) gewesen. Er hat bereits im Jahre 1880 die Frage aufgeworfen, ob die inselförmige Sklerose, wie sie sich in der Leiche darstellt, in ihrem Anfangsstadium nicht ganz anders ausgesehen habe und mit der Zeit erst zu dieser Sklerose geworden sei. Er bezeichnete schon damals die in einzelnen oder multiplen Herden auftretende Sklerose als ein Stadium oder einen Ausgang der akuten Myelitis. Die Zukunft hat die Leyden'schen Anschauungen glänzend gerechtfertigt, und wenn heute Leyden und Goldscheider[2]) in ihrem Lehrbuch die multiple Sklerose als eine vasculäre Form von parenchymatöser Myelitis bezeichnen, bei welcher die interstitiellen Alterationen erst secundär auftreten, so haben sie die überwiegende Mehrzahl der Autoren, welche über diesen Gegenstand geschrieben haben, auf ihrer Seite. Auch der vorliegende Fall kann als ein neues Beweismittel für die Richtigkeit dieser Anschauung gelten, denn da, wo der Prozess ein gewisses Alter erreicht hat, stimmen die Herde mit denjenigen einer typischen, multiplen Sklerose vollkommen überein. Wenn man auch nun zugeben muss, dass die inselförmige Sklerose das Ausgangsstadium einer acuten parenchymatösen Myelitis sein kann, so wäre es ein Fehlschluss, wenn man annehmen würde, dass sie es unter allen Umständen sein muss. Leyden selbst sagt ja, dass man den gewöhnlichen sklerotischen Inseln nicht mehr ansehen könne, welche Veränderungen das Gewebe in ihrem Bereiche durchlaufen hat. Viele Wege führen nach Rom, und viele ursprünglich differente Prozesse können ganz übereinstimmende Ausgangsprodukte liefern. Es giebt in der Litteratur einige Fälle, welche der Leyden-Goldscheider'schen Definition nicht entsprechen. In ihnen konnte der sichere Nachweis geführt werden, dass auch ein primärer Proliferationsprozess im interstitiellen Gewebe zu dem selbigen Schlusseffekt, zur Bildung sklerotischer Herde, führen kann [Rossolimo[3]), Schuster und ich, l. c.]. Zum Unterschied von der gewöhnlichen Form der multiplen Sklerose könnte man nach dem Vorschlage Rossolimo's bei diesen Befunden, die in gewisser Beziehung einen Uebergang von der Entzündung zur Neubildung darstellen, von einer Sklerogliose

---

[1]) Leyden. Beiträge zur Lehre von der akuten und chron. Myelitis. Zeitschr. f. klin. Med. Bd. 1. 1880.

[2]) Leyden und Goldscheider. Die Erkrankungen des Rückenmarkes und der Med. obl. Nothnagels spec. Path. und Ther. Bd. 10. p. 458.

[3]) Rossolimo. Zur Frage über die multiple Sklerose. Deutsche Zeitschrift f. Nervenheilk. Bd. 11. p. 88.

reden. Endlich kann der gewöhnliche sklerotische Herd auch das Endstadium eines von vorn herein chronischen, parenchymatösen Prozesses sein, einer chronischen Myelitis sensu strictiori, welche durch einen langsamen, stetig progredienten Zerfall der nervösen Bestandteile des Gewebes im Bereiche einzelner Gefässe gekennzeichnet ist. Ein Unterscheidungsmerkmal gegenüber der gewöhnlichen Form läge hier nur in dem Tempo des Parenchymzerfalles. Auch Balint[1]) hat in jüngster Zeit bei einer kritischen Sichtung der in der Litteratur vorhandenen Darstellungen darauf hingewiesen, dass der histologische Entwicklungsgang der multiplen Sklerose kein einheitlicher ist. Aus dem klinischen Bild der Krankheit lässt sich kein Beweismaterial gegen diese Auffassung erbringen. Die klinischen Symptome sind nur der Ausdruck einer Summe von Ausfallserscheinungen in der Funktion der Centralorgane; sie gestatten wohl einen Rückschluss auf die Lokalisation, aber nicht auf die Histogenese der Herde. Die erwähnten Arten der Histogenese sind nun aber freilich numerisch nicht gleichwertig; es kann keinem Zweifel unterliegen, dass in der überwiegenden Mehrzahl der Fälle die multiplen sklerotischen Herde das Endprodukt (Narbenstadium) acuter resp. subacuter parenchymatöser Myelitiden vasculären Ursprungs sind.

Welcher Art sind die anatomischen Veränderungen der Sehnerven bei der multiplen Sklerose? Dass denselben auch hier entzündliche Vorgänge zu Grunde liegen, ist lange bekannt. Uthoff[2]) hat gezeigt, dass das Bild der Neuritis an der Papille nicht selten bei der multiplen Sklerose vorkommt, und dass die so gewöhnliche atrophische Verfärbung eines Teiles oder der ganzen Papille als Folgeerscheinung einer Neuritis aufzufassen ist. Dieser Autor hat auch die Vermutung ausgesprochen, dass die bei dieser Krankheit beobachtete Neuritis optica als das Fernbild einer im hinteren Teile des Opticus sich abspielenden Entzündung zu betrachten sei. In den sklerotischen Herden des Opticus erkannte er eine Atrophie der Nervenfasern neben einer Wucherung des interstitiellen Gewebes mit Kernvermehrung, welche namentlich in den Gefässscheiden deutlich hervortrat. Die Befunde Uthoff's wurden vielfach bestätigt, und im allgemeinen

---

[1])Balint, Beiträge zur Aetiologie und pathol. Anat. der multiplen Sklerose. Deutsche Zeitschrift für Nervenheilk. Bd. 16. p. 37.

[2]) Uthoff, Ueber Neuritis optica bei multipler Sklerose. Berliner klin. Wochenschr. 1885. No. 16.

ist die entzündliche Genese der Opticusveränderungen bei der multiplen Sklerose anerkannt worden. Merkwürdigerweise ist aber für die Ophthalmologen Entzündung meist gleichbedeutend mit interstitieller Entzündung. Wenn von Entzündung gesprochen wird, so gilt es fast als eine selbstverständliche Voraussetzung, dass das Zwischengewebe primär erkrankt ist. Dass es auch eine parenchymatöse Entzündung giebt, wird kaum je in den Kreis der Betrachtungen gezogen. Diese Auffassung der Dinge scheint zu einem guten Teil auf einem schematischen Bedürfnis zu beruhen. Man hatte die tabische Atrophie des Sehnerven als den Ausdruck eines primär parenchymatösen Processes richtig erkannt, und hatte das Bestreben, für die klinischen und ophthalmoskopischen Unterschiede zwischen diesem Processe und den Opticusveränderungen bei der multiplen Sklerose ein möglichst charakteristisches anatomisches Substrat zu finden.

Da nun thatsächlich in den Herden des Opticus bei der multiplen Sklerose Proliferationsvorgänge in der Zwischensubstanz unverkennbar sind, so lag es nahe, diese als das Primäre des Processes anzusprechen. So einfach liegen nun aber die Dinge nicht. Wenn auch zur Zeit die Frage, welchen Gewebsbestandteil der Process zuerst angreift, nicht mit Sicherheit zu beantworten ist, weil anatomische Untersuchungen über derartige Opticusveränderungen bei multipler Sklerose im frischen Stadium noch nicht vorliegen, so verfügen wir doch über eine Reihe von Analogien, welche darauf hindeuten, dass auch hier die Nervenfasern primär zu Grunde gehen. Diese Analogieen liegen in folgenden Thatsachen: Die makroskopischen Veränderungen des Nervus opticus bei der multiplen Sklerose sind denjenigen im Rückenmark wie im Gehirn sehr ähnlich, und wir dürfen demgemäss wohl annehmen, dass die Histogenese derselben an beiden Orten dieselbe sein wird. Für die Herde im Rückenmark wurde aber der Nachweis geführt, dass es sich, von seltenen Ausnahmen abgesehen, um parenchymatöse Veränderungen vasculären Ursprungs handelt. So wird man auch die Opticusveränderungen auf dieselbe Grundlage zurückführen dürfen. Wenn wir ferner in unserem zweiten Falle die Mehrzahl der Rückenmarksherde als ein acutes Stadium der multiplen Sklerose ansprechen durften, so liegt es nahe, diese Deutung auch den Opticusveränderungen zu geben, denn die Uebereinstimmung zwischen den Veränderungen des Rückenmarkes und der Sehnerven war eine ganz sinnfällige. In diesem Falle aber konnte an den frischen Stellen der Erkrankung der Nach-

weis geführt werden, dass der Process im Opticus zuerst in Form von perivasculären Herden einsetzt, und dass der Parenchymzerfall in diesen Herden die primäre Gewebsveränderung ist. So kommen wir auf dem Wege des Analogieschlusses zu dem Resultate, dass die Sehnervenveränderungen auch der multiplen Sklerose in derselben Weise entstehen.

Es bleiben nun noch die Fälle III und IV zu erörtern, welche in ihren anatomischen Veränderungen die grösste Aehnlichkeit zeigen. Auch in diesen Fällen handelt es sich um eine fast ausschliessliche Erkrankung der weissen Substanz; nur ist die Lokalisation des Prozesses eine ganz andere wie in dem vorhergehenden. Es sind hier nicht alle Teile der Stränge in gleicher Weise afficiert, sondern vornehmlich diejenigen Systemabschnitte, welche Fasern von langem Verlauf enthalten, also die Hinterstränge, die Pyramiden- und Kleinhirnseitenstrangbahnen und, bis zu einem gewissen Grade, auch die Gowers'schen Bündel. In einzelnen Segmenten ist die Aehnlichkeit mit den Bildern einer combinierten Systemerkrankung eine so grosse, dass es fraglich erscheinen könnte, ob man überhaupt diese Fälle unter die Rubrik „Myelitis" bringen darf. Da ist dann zunächst zu bemerken, dass die von Kahler und Pick begründete Lehre, welche die combinierte Systemerkrankung als selbständige Krankheitsform proclamiert, auf einer gesicherten anatomischen Grundlage nicht beruht. Die Annahme dieser Autoren, dass es sich um einen primären Degenerationsprocess bestimmter anatomisch und physiologisch zusammengehöriger Systeme im Sinne Flechsig's handelt, ist vielfach angefochten worden, und zu den entschiedensten Gegnern gehörte von Anfang an Leyden. Er hält diese Erkrankung nicht für einen primären Degenerationsprocess bestimmter Systeme, sondern vertritt die Anschauung, dass ein diffuser Prozess auf Grund der Structurverhältnisse der weissen Substanz das eigentümliche Bild der combinierten Systemerkrankung hervorbringt. Gegen die Deutung Kahler's und Pick's machte Leyden zusammen mit Goldscheider geltend, dass die Symmetrie in der Anordnung der erkrankten Gebiete eine allgemeine Erscheinung bei verschiedenen Krankheiten des Nervensystems ist, dass sie nicht für die ursprüngliche Affection bestimmter Systeme beweisend sein kann. Ferner wird von ihnen darauf hingewiesen, dass in den meisten Fällen die Bezirke der Flechsig'schen Systeme nur annähernd, nicht exakt eingehalten werden. Schliesslich muss bei einer diffusen Erkrankung, bei der alle

Rückenmarksfasern gleichmässig von einem schädigenden Agens getroffen werden, der Zerfallsprocess in den sogenannten langen Systemen der weissen Substanz schärfer hervortreten als in den kurzen Strangsystemen, eben weil die kurzen Fasern nur kurze Strecken in der weissen Substanz verlaufen und bald in die graue Substanz wieder zurückkehren. In dem Flatau'schen Gesetz der excentrischen Lagerung der langen Bahnen sehen sie eine wichtige Stütze für die Richtigkeit ihrer Anschauungen.

Gowers[1]) nimmt in dieser Frage einen wenig prägnanten Standpunkt ein. Er hält noch an dem Begriff der combinierten Systemerkrankung fest, kann sich aber doch der Erkenntniss nicht verschliessen, dass der Process häufig über die Grenzen der langen Bahnen hinausgeht und die Neigung hat, diffus zu werden. Man stehe bei diesem Leiden am Ende der Gruppe der Systemerkrankungen, und Zwischenstufen verbinden es mit Erkrankungen von diffusem Charakter. Die Autoren, welche sich für und gegen die Lehre von der combinierten Systemerkrankung ausgesprochen haben, basierten ihre Anschauung auf Fälle von chronischem Verlauf. Erst in den letzten Jahren wurde die Thatsache bekannt, dass analoge klinische und anatomische Bilder von acutem und subacutem Verlauf nicht selten sind. Es waren vornehmlich englische und amerikanische Autoren, welche uns mit dieser Form der combinierten, oder besser gesagt, scheinbar combinierten Strangdegenerationen bekannt gemacht haben. In erster Reihe ist hier Dana[2]) zu erwähnen, welcher eine Anzahl einschlägiger Fälle anatomisch untersuchen konnte. Er fand in seinen Fällen neben einem weitgehenden Zerfall der Nervenfasern in den langen Bahnen Gefässveränderungen und zwar vornehmlich eine Verdichtung in den faserigen Bestandteilen der Intima und Adventitia. Er erkennt an, dass die Blutgefässe nicht ohne Einfluss auf die Genese der Veränderungen sind, glaubt aber nicht, dass Strangdegenerationen lediglich als Folgeerscheinung eines primären, vasculären Prozesses zu betrachten sind. Er hält es für wahrscheinlicher, dass ein toxisches Agens gleichzeitig auf die Gefässwände und auf die Nervenfasern der weissen Substanz einwirkt. Die langen Fasern sind deshalb besonders vulnerabel, weil sie von ihren Ursprungszellen, welche zugleich ihre trophischen Centren sind, weiter entfernt liegen, als die kurzen Strang-

[1]) Gowers, Lehrbuch der Nervenkrankh., Bonn, 1892.

[2]) Dana, Journ. of nerv. and ment. diss., 1898, Jan., Vol. 22.

fasern. Ferner sind hier Russel, Batten, Collier[1]) zu erwähnen, welche über 12 Fälle von sogenannter subacuter combinierter Systemerkrankung des Rückenmarkes auf toxaemischer Grundlage berichten konnten. Sieben von diesen Fällen sind anatomisch genau untersucht worden. Auch diese Autoren sprechen die Rückenmarksveränderungen als eine Combination vasculärer und systematischer Processe an. Hierhin gehört ferner ein Fall von Bruns[2]) mit subacutem, klinischem Verlauf, bei dem sich die Rückenmarksveränderungen gleichfalls dem gewöhnlichen Bilde der combinierten Erkrankung der Hinter- und Seitenstränge näherten; daneben fand sich im unteren Viertel des Dorsalmarkes eine umschriebene Erweichung, die ziemlich den ganzen Querschnitt betraf. Bruns glaubt, dass das Bild der combinierten Systemerkrankung der Hinter- und Seitenstränge dadurch zustande kommt, dass kleine umschriebene Herde im Gebiete der Randgefässe des Rückenmarkes auftreten und allmählich miteinander verschmelzen. Trotz gewisser Verschiedenheiten in der Aetiologie und dem klinischen Verlauf sind hier diejenigen Fälle anzureihen, bei welchen die Rückenmarksveränderungen als Folgeerscheinung der perniciösen Anaemie und schwerer Kachexieen zu betrachten sind. Um die genaue anatomische Klarstellung der Rückenmarksbefunde in diesen Fällen hat sich besonders Nonne[3]) verdient gemacht. Auch hier tritt die Entwicklnng der strangförmigen Degenerationen aus kleinen perivasculären Herden im Gebiete der Randgefässe deutlich hervor. Nonne spricht wegen der gesetzmässigen Gruppierung der Herde um die Gefässe von „Myelitis“ und „myelitischen Herden“, obgleich entzündliche Veränderungen der Blutgefässwandungen und infiltrative Veränderungen im Rückenmarksgewebe fehlten. Wenn ich im Gegensatz zu den englischen und amerikanischen Autoren für meine Fälle die Bezeichnung einer subacuten combinierten Systemerkrankung von der Hand weise und sie als diffuse Myelitiden auffasse, so geschieht dies aus folgenden Gründen:

I. Die Anordnung der erkrankten Bezirke ist nirgends eine vollkommen symmetrische; der Process greift überall über die

[1]) Brain, 1900.

[2]) Bruns, Fall von komb. Erkrankung der Hinter- und Seitenstränge. Neurol. Centralbl., 1899, pag. 521.

[3]) Nonne, Rückenmarksuntersuchungen in Fällen von perniciöser Anaemie etc. Deutsche Zeitschr. für Nervenheilk., Bd. XIV.

Terrains der langen Bahnen hinaus und verbreitet sich an den Orten der stärksten Erkrankung über die gesamte weisse Substanz.

II. Der Process bietet an den frischen Stellen das ganz gewöhnliche Bild der perivasculären Lückenfelder. (Die Uebereinstimmung mit den frisch erkrankten Stellen in dem zweiten Falle ist hier eine vollkommene.)

III. In einigen Segmenten war die Vergrösserung der vornehmlich erkrankten Gebiete der langen Fasern durch die Angliederung frischer perivasculärer Herde deutlich nachweisbar.

Aus allem geht hervor, dass die Entwicklung des eigentümlichen Bildes im wesentlichen auf einer Verschmelzung perivasculärer Herde beruht, und diese Abhängigkeit vom Gefässapparat rechtfertigt trotz des Fehlens charakteristischer Entzündungserscheinungen in den Gefässwänden und im Gewebe weit eher die Bezeichnung Myelitis, als diejenige einer combinierten Strangerkrankung. Weshalb der Prozess in den Gebieten der langen Bahnen stärker zu Tage tritt, als in denjenigen der Strangneurone, dafür sind diejenigen Gründe massgebend, welche Leyden und Goldscheider angegeben haben, und welche oben citiert worden sind. Eine entscheidende Bedeutung hat dabei der Faktor, dass sich mit dem perivasculären Parenchymzerfall die Erscheinungen der secundären Degeneration verquicken, welche in den langen Systemen selbstverständlich viel schärfer hervortreten müssen als in den kurzen. Ob bei dieser Berechnung, das Exempel ganz ohne Rest aufgeht, ist eine Frage, deren sichere Beantwortung erst an der Hand eines grösseren anatomischen Materials möglich sein wird. Denkbar wäre es, dass die langen Fasern doch auch noch eine grössere Vulnerabilität gegen die in den Randgefässen einströmende Noxe besitzen, weil ihre trophischen Stützpunkte, ihre Ursprungszellen, von der Angriffsstelle der Schädlichkeit meist weiter entfernt liegen, als für die kurze Strangneurone. Leyden und Goldscheider selbst geben zu, dass dieses Moment in Betracht kommen kann.[1])

In den histologischen Details sind die Fälle den vorher-

[1]) Wenn man aber dieser grösseren Vulnerabilität der langen Fasern für das Zustandekommen der Rückenmarksveränderungen einen Einfluss einräumt, so giebt man eigentlich seine principielle Gegnerschaft gegen den Begriff der combinierten Systemerkrankung auf. Ein derartiger Standpunkt würde ein Kompromiss bedeuten und liesse sich in der Nomenclatur dadurch zum Ausdruck bringen, dass man diese Fälle als strangförmige Myelitiden bezeichnet.

gehenden so ähnlich, dass darüber nichts mehr hinzuzufügen bleibt. Wir finden wieder alle Phasen von den ersten Anfängen des blasigen Zustandes bis zur Sklerose. Da wo der Parenchymzerfall auf der Höhe ist, sind auch wieder massenhafte Fettkörnchenzellen in den Gliamaschen und in der Adventitia der Gefässe vorhanden. Auf Längsschnitten präsentieren sie sich stellenweise als ununterbrochene Zellketten, welche gewissermassen die zerfallenen Fasern substituieren.

Bei der Betrachtung dieser Bilder wird es begreiflich, dass über den Ursprung dieser Zellen merkwürdige Vorstellungen auftauchen konnten. So hat Hamilton[1]) eine lebhafte Production von Eiterzellen aus Achsencylindern proklamiert. Meyer und Beyer[2]) lassen in analogen Fällen gleichfalls die zahlreichen Zellen aus einer Transformation der Nervenfasern hervorgehen, und diese aktive Beteiligung der nervösen Elemente veranlasst sie, in diesen Fällen Uebergangsformen von der parenchymatösen Entzündung zur Neubildung, speciell zum Gliom, zu sehen. Die Anschauungen bedürfen nach den früheren Ausführungen wohl keiner besonderen Widerlegung mehr, aber sie zeigen, wie sehr die mikroskopischen Bilder von diesen Zellen beherrscht werden.

Von grossem Interesse sind die Opticusveränderungen in diesen Fällen. Sie geben uns das reine Bild einer disseminierten, parenchymatösen Neuritis. Es handelt sich lediglich um perivasculäre Lückenfelder, in denen wie im Rückenmark der Zerfall der Nervenfasern mit dem Auftreten von Fettkörnchenzellen Hand in Hand geht. Von einer primären, activen Proliferation der Zwischensubstanz kann hier ebensowenig die Rede sein wie bei den frischen Herden des zweiten Falles. Die Veränderungen der Zwischensubstanz treten nachweisbar erst dann hervor, wenn der Zerfall der Nervenfasern ein gewisses Stadium erreicht hat; alsdann macht sich zur Ausfüllung des entstandenen Substanzverlustes eine Verdichtung in der Neuroglia bemerkbar. Diese Befunde sind auch eine Stütze für die Deutung, welche den Opticusbefunden des zweiten Falles gegeben worden ist. In Verbindung mit den sogenannten combinierten Strangerkrankungen sind entzündliche Erscheinungen am Opticus nur äusserst selten klinisch beobachtet worden. Anatomische Mitteilungen liegen

[1]) Hamilton, Quarterly Journ. of mikrosc. Science 1875.

[2]) Meyer und Beyer, Ueber parenchymatöse Entzündungen des Centralnervensystems und ihre Beziehungen zum Gliom. Arch. f. Psychiat. Bd. 12. S. 392.

in der Litteratur bisher nicht vor, und doch ist der Sehnervenentzündung bei diesen Fällen eine ganz besondere Bedeutung beizumessen, weil sie zugleich ein Schlaglicht auf das Wesen der Rückenmarksveränderungen wirft. Sie bietet eine neue wertvolle Stütze für diejenige Anschauung, welche den Rückenmarksprocess als eine Myelitis vasculären Ursprungs betrachtet. Ja bei der gleichartigen Beschaffenheit der primär erkrankten Stellen im Rückenmark und im Sehnerven kann man sagen, dass diese sich gegenseitig den Stempel der „Entzündung" aufdrücken.

In der Aetiologie der disseminierten und diffusen Myelitis von akutem und subakutem Verlauf ist die grosse Bedeutung der Infection und Intoxication seit langem bekannt. Westphal[1]) gehörte zu den ersten, die ihre Wichtigkeit für diese Form der Rückenmarkserkrankung erkannt haben. Seine Anschauungen sind von den späteren Untersuchern durchaus bestätigt worden, und es giebt heute kaum noch eine Infection, in deren Verlauf oder Gefolge nicht entzündliche Processe im Rückenmark beobachtet worden wären. Die Infectionen von acutem Charakter stehen an Bedeutung obenan. Diejenigen mit chronischem Verlauf spielen eine untergeordnete Rolle; nur die Tuberculose kommt unter ihnen stärker in Betracht, während der Lues nur eine untergeordnete Bedeutung beizumessen ist. Es ist dabei zu bemerken, dass es sich hier nur selten um eine direkte Invasion von Infectionserregern in das Gewebe der Centralorgane handelt. Wenigstens ist der Nachweis von Mikroorganismen bisher nur in seltenen Fällen gelungen. (Kurschmann fand den Erreger des Typhus, Fürstner[2]) denjenigen der Pneumonie.) In der überwiegenden Mehrzahl der Fälle wurden die Mikroorganismen vermisst, und man recurrierte deshalb auf eine Toxinwirkung, welche die in anderen Organen angesiedelten Mikroben producieren und in den Kreislauf gelangen lassen sollten. Der negative Befund in den Schnittpräparaten ist nun allerdings kein sicherer Beweis dafür, dass im Gewebe des Rückenmarks die Infektionserreger wirklich fehlten; denn die Färbung der Mikroorganismen im Rückenmarksgewebe gelingt nur äusserst selten; wahrscheinlich ist dem Formol, welches zu-

[1]) Westphal, Beobachtungen und Untersuchungen über die Krankheiten des Nervensystems. Arch. f. Psychiat. Bd. 4. Jahrg. 1874.

[2]) Fürstner, Zur Kenntnis der disseminierten Myelitis. Neurolog. Centralbl. 1899. No. 4.

meist in der modernen Technik als Fixierungsmittel angewandt wird, eine nachteilige Wirkung auf ihre Färbbarkeit beizumessen. Da aber auch in zahlreichen Fällen das Kulturverfahren und die Abstrichpräparate vom frischen Material negative Resultate lieferten, so wird man zu der Annahme gezwungen, dass die Rückenmarksveränderungen in der überwiegenden Mehrzahl der Fälle lediglich als das Ergebnis einer Toxinwirkung zu betrachten sind. Damit stimmt überein, dass auch metallische Gifte und das Kohlenoxydgas gleichartige Veränderungen hervorbringen können. Eine weitere Frage ist, ob die Rückenmarksveränderungen auf den directen Einfluss solcher in der Blutbahn kreisenden Toxine zurückzuführen sind, oder ob dieselben nicht indirect auf dem Umwege einer schweren Anämie zustande kommen. Für diese letzte Annahme spricht die Thatsache, dass im Verlauf der perniciösen Anämie ganz ähnliche Processe zustande kommen, wie nach infectiösen Processen. Möglicherweise können sich auch beide Faktoren miteinander combinieren. Eine sichere Beantwortung dieser Fragen ist zur Zeit noch nicht zu geben. Ganz ähnlich wie bei den acuten und subacuten Formen der Myelitis liegen die Verhältnisse in der Aetiologie der retrobulbären Neuritis. Auch hier sind Infection und Intoxication die wesentlichen und ausschlaggebenden Faktoren. Und bei dieser Gleichheit in der Aetiologie ist es eigentlich selbstverständlich, dass gelegentlich das Rückenmark und die Sehnerven gleichzeitig erkranken. Für diejenigen Fälle, wo sich die Myelitis mit der Sehnervenentzündung verbindet, ist das Bindeglied für beide räumlich stets getrennten Affektionen lediglich in einer gemeinschaftlichen Schädlichkeit zu suchen. Dass gerade die Fasern des Opticus einen Locus minoris resistentiae bilden, erklärt sich vielleicht daraus, dass ihr ausserordentlich zartes Kaliber auch eine grössere Hinfälligkeit gegen zuströmende Schädlichkeiten bedingt.

In keinem unserer Fälle gelang der Nachweis irgend welcher Infectionserreger im Gewebe des Rückenmarks und der Sehnerven. Ob nun solche thatsächlich nicht vorhanden waren, darüber lässt sich, wie oben angeführt wurde, kein sicheres Urteil fällen. In unserem dritten und vierten Falle haben wir als ätiologisches Moment die Phthise zu betrachten, deren Bedeutung für das Zustandekommen der diffusen Myelitis bereits von Westphal (l. c.) erkannt worden ist. Bei dem vierten Falle wird vielleicht auch Lues noch nebenher in Betracht zu ziehen

sein. Bei dem ersten Falle wird man den Abort, welcher den klinischen Erscheinungen einige Wochen vorausging, als den Ausgangspunkt einer Infection betrachten müssen, wenngleich der Uterus selbst bei der Autopsie keine Veränderungen mehr zeigte. Als Analogien zu diesem Falle existieren zahlreiche Beobachtungen, wo die Erscheinungen der Myelitis im Puerperium auftraten. Auch in der Aetiologie der Sehnervenentzündung ist neuerdings auf die Bedeutung des Puerperiums aufmerksam gemacht worden. — Eine Sonderstellung nimmt der zweite Fall ein, bei welchem die Anamnese keinen Anhaltspunkt für die Annahme einer vorangegangenen Infection oder Intoxication bietet. Hier handelt es sich möglicherweise um eine primäre Erkrankung der nervösen Centralorgane. Freilich wird man den Einwurf nicht mit Sicherheit zurückweisen können, dass ein geringfügiger infectiöser Process in einem anderen Organe, welcher längst abgeklungen war, als die nervösen Symptome einsetzten, als Ausgangspunkt zu betrachten sei.

Noch einige Worte über den klinischen Verlauf. In dem ersten Fall deuteten die spinalen Symptome darauf hin, dass der Process ursprünglich im Dorsalmark eingesetzt hatte und sich von da rapide nach oben und unten ausbreitete. Die anatomischen Bilder stimmen mit dieser Auffassung insofern überein, als sich die schwersten Veränderungen im Dorsalmark fanden. Unter den vier mitgeteilten Fällen ist dieser, was die Dauer der Erkrankung anbetrifft, der acuteste. Vom ersten Auftreten der spinalen Symptome bis zum Exitus vergingen nur 24 Tage. Die Erscheinungen am Sehnerven gingen den spinalen Symptomen auf dem rechten Auge um 26, auf dem linken um 15 Tage voraus. Der Verlust des Sehvermögens war, analog dem raschen Anschwellen der spinalen Symptome, ein rapider.

In dem zweiten Falle schienen die klinischen Erscheinungen darauf hinzudeuten, dass ein diffuser, über den gesamten Querschnitt gleichmässig verbreiteter Process vom Cervicalmark bis zum Sacralmark vorlag. Die Multiplicität der Herde hat keinen besonderen klinischen Ausdruck gefunden, was bei der Massenhaftigkeit derselben nicht verwunderlich ist. Die bulbären Symptome finden in der selbständigen Neuritis der betreffenden Hirnnervenwurzeln ihre natürliche Erklärung. Die Dauer der Rückenmarkserkrankung betrug in diesem Falle etwa zwei Monate. Die Sehnervenentzündung ging auch in diesem Falle den spinalen Symptomen voran. Bemerkenswert ist die Thatsache, dass zu-

gleich mit dem Einsetzen der Sehstörungen Schmerzen in den Bulbi auftraten. Aehnliche Beobachtungen haben Seguin[1]) und Chisolm[2]) bei ihren Fällen gemacht. In unserem Falle wird dieses Symptom auf die Neuritis der Quinti, aus welchen in letzter Instanz die Ciliarnerven ihre Fasern beziehen, zurückzuführen sein. Ein weiteres, sehr auffälliges Phänomen sind hier in diesem Falle die Remissionserscheinungen, welche sowohl an den spinalen als auch an den optischen Symptomen beobachtet wurden. Analogien nach dieser Richtung bieten die Fälle von Erb-Steffan[3]), Rumpf[4]), Noyes[5]) und anderen. In unserem Falle besserten sich die Sehstörungen und die spinalen Lähmungserscheinungen annähernd gleichzeitig. Elschnig erklärt die Remissionserscheinungen am Opticus in folgender Weise. Für ihn ist die Sehnervenentzündung, wie oben bereits ausführlich auseinandergesetzt wurde, ein primär interstitieller Process. Das entzündete interstitielle Bindegewebe soll einen mechanischen Druck einerseits auf die Nervenbündel, andererseits auf die Ernährungsbahnen (die Blut- und Lymphgefässe) ausüben und dadurch eine Leitungsunterbrechung der Sehnervenfasern bewirken. Diese Leitungsunterbrechung ist zunächst nur functioneller Natur. Sie bedingt zuvörderst noch keine anatomische Läsion der Nervenfasern selbst. Geht die Schwellung bald wieder zurück, so kann die Function des Auges wieder eine normale werden. Ist sie aber von längerer Dauer, so entstehen degenerative Vorgänge in den Nervenfasern, und damit wird dann ein vollständiger Ausgleich der Erscheinungen unmöglich. Diese Erklärung, so plausibel sie auf den ersten Blick erscheinen mag, kann — für unsere Fälle wenigstens — nicht acceptiert werden, weil ein primär interstitieller Process gar nicht vorliegt. Aus den anatomischen Bildern ging in dreien von unseren Fällen zur Evidenz

---

[1]) Seguin, On the coincidence of optic neuritis and subacute transverse myelitis. Journ. of nerv. and ment. diss. 1880.

[2]) Chisolm, An obscure case etc. Archiv of Ophthalmology. Vol. XI. Jahrg. 1882.

[3]) Erb, Ueber das Zusammenvorkommen von Neuritis opt. und Myelitis subacuta. Archiv für Psychiatrie. Bd. X. 1879.

[4]) Rumpf, Zur Wirkung des faradischen Pinsels bei einem Fall von Neuritis optica mit Myelitis transversa. Deutsche med. Wochenschrift. 1881. p. 442.

[5]) Noyes, Acute Myelitis mit doppelseitiger Neuritis opt. Archiv für Augenheilk. Bd. X. p. 331.

hervor, dass die Entzündung eine primär parenchymatöse ist. Die Deutung der Remission macht aber auch bei dieser Auffassung des anatomischen Befundes keine Schwierigkeit. Zunächst sei daran erinnert, dass auf derselben Stufe, wie die Besserung im Sehvermögen bei diesen Fällen, die ganz gewöhnlichen Remissionen im klinischen Verlauf der multiplen Sklerose, der disseminierten Myelitis und auch der nicht eitrigen Encephalitis stehen. Dieser Vorgang der Remission kann bei allen den genannten Processen auch aus der direkten Einwirkung schädlicher Stoffe auf das Parenchym erklärt werden. Das Parenchym reagiert je nach der Intensität der mit den Gefässen einströmenden Noxe in verschiedener Weise. Es kann im Ausbreitungsgebiet bestimmter Arterien beim ersten Ansturm vollkommen zu Grunde gehen. Für das klinische Bild bedeutet das den dauernden Ausfall derjenigen Funktionen, deren Träger diese Parenchymbestandteile waren. Häufig aber ist die anatomische Alteration keine so hochgradige. Nicht selten finden wir Stellen, wo lediglich die Markscheiden in Zerfall geraten, während die eigentlich nervösen Bestandteile intact bleiben. In diesem Falle werden die klinischen Ausfallserscheinungen nur passagere sein und nur so lange andauern, als die Wirkung der Schädlichkeit anhält. (Dass die Markscheide ein regenerationsfähiger Gewebsbestandteil ist, wurde bereits von Charcot in seinen Untersuchungen über die multiple Sklerose nachgewiesen.) Ferner ist denkbar, dass die einströmende Noxe von so geringer Intensität ist, dass sie eine degenerative Wirkung auf das Parenchym nur in sehr geringer Weise ausübt und vornehmlich eine Unterbrechung der physiologischen Thätigkeit der betreffenden Parenchymbestandteile verursacht. Dann handelt es sich im klinischen Sinne um eine funktionelle Störung, welche wieder vollkommen verschwinden kann. Erfolgt der Prozess, wie es bei der multiplen Sklerose so häufig der Fall ist, in Schüben, so kann das nervöse Gewebe in solchen Bezirken, welche bei dem ersten Ansturm nur functionell geschädigt waren und sich bereits erholt hatten, bei der zweiten Attacke untergehen; und dann kommt es klinisch zu dauernden Ausfallserscheinungen. Wendet man das Gesagte auf die Sehnerven an, so finden die subjektiven Störungen bei der acuten retrobulbären Neuritis eine natürliche Erklärung, welche mit den anatomischen Befunden in vollem Einklang steht.

Die Fälle III und IV unterscheiden sich von den beiden anderen zunächst durch einen viel langsameren Verlauf, der bei

beiden etwa sieben Monate betrug. Sie entsprechen in ihrem klinischen Verlauf dem Bilde der subacuten, ataktischen Paraplegie, um deren Symptomatologie sich besonders Dana verdient gemacht hat. Die Krankheit beginnt mit einer spastischen Parese der unteren Extremitäten, mit welcher von vornherein Störungen der Coordination verbunden sind. Allmählich breiten sich dieselben Erscheinungen auf die Arme aus. Die Verbindung von spastischer Lähmung mit Ataxie ist aus der Lokalisation des Processes in den Hinter- und Seitensträngen des Rückenmarkes ohne weiteres verständlich. In neuester Zeit haben Russel, Batten und Collier (l. c.) in einer Reihe von Fällen drei Stadien in dem Verlauf der Krankheit unterschieden. Im Beginn äussert sich der Prozess in einer geringen spastischen Parese, einer leichten Ataxie und subjektiven Sensibilitätsstörungen. Im zweiten Stadium entwickelt sich die spastische Parese zur spastischen Paraplegie, und dabei tritt eine totale Anaesthesie der unteren Extremitäten und des Rumpfes hervor. Das dritte Stadium ist dadurch gekennzeichnet, dass aus der spastischen eine schlaffe Lähmung wird. Die Sehnenreflexe erlöschen, die Muskeln atrophieren und werden für den faradischen Strom unerregbar. Die visceralen Reflexe erfahren weitgehende Störungen. Eine allgemeine Giltigkeit kann diese Einteilung wohl nicht beanspruchen. Die Autoren selbst haben einen Fall beobachtet, in welchem das dritte Stadium nicht erreicht worden ist. Ferner hat Bruns (l. c.) einen Fall mitgeteilt, in dem es zu einer schlaffen Lähmung nicht gekommen ist. Auch in unseren beiden Fällen bestanden die spastischen Erscheinungen bis zum Exitus. Während die Lokalisation des Processes in den Hintersträngen, für sich betrachtet, ein gegensätzliches Verhältnis zur Tabes bietet, insofern, als die nächsten intraspinalen Fortsetzungen der hinteren Wurzeln, die Rand- und Wurzeleintrittszonen, welche dort primär erkranken, bei diesen strangförmigen Myelitiden zuletzt in Mitleidenschaft gezogen werden, ist ein gesetzmässiger Unterschied in den Symptomen der sensiblen Sphäre nicht erkennbar. Nur die lancinierenden Schmerzen scheinen, wie auch Gowers hervorhebt, fast immer zu fehlen. Hier handelt es sich um ein direktes Wurzelsymptom, und dieses fehlt bei dem vorliegenden Krankheitsbilde deswegen, weil die hinteren Wurzeln selbst zumeist unversehrt bleiben. Pathologische Erscheinungen vonseiten des Opticus gehören bei diesen subacuten, combinierten Strangprocessen, wie bereits erwähnt, zu den Seltenheiten. Die Opticusatrophie findet

sich nur in vereinzelten Fällen [Oppenheim[1])] verzeichnet. Gowers spricht in seinem Lehrbuch davon, dass er nur einen Fall gesehen habe, bei dem klinische Anzeichen einer retrobulbären Neuritis vorhanden gewesen seien. In unseren Fällen sind ausgesprochene klinische Symptome vonseiten der Sehnerven nicht hervorgetreten. Es bestanden keine gröberen Defecte des Gesichtsfeldes, und der Augengrund zeigte bei allen Untersuchungen normale Verhältnisse. Nur über Nebelsehen klagten beide Patienten in einem gewissen Stadium der Krankheit. Bei diesen geringfügigen klinischen Erscheinungen sind die positiven anatomischen Befunde von grosser Bedeutung. Sie zeigen, dass im Sehnerven zahlreiche Fasern zu Grunde gehen können, ohne dass wesentliche optische Ausfallserscheinungen dadurch bedingt werden. Diese Thatsache legt ferner die Vermutung nahe, dass neuritische Processe im Sehnerven viel häufiger bei diesem Krankheitsbilde vorkommen, als man auf Grund der klinischen Beobachtung allein bisher angenommen hat.

[1]) Oppenheim, Neurol. Centralbl., 1888, p. 647.

Meinem verehrten Chef, Herrn Prof. Mendel, und Herrn Geheimrath Dr. Bollert, dem leit. Arzte am Arbeitshaushospital in Rummelsburg sage ich für die gütige Ueberlassung des Materials auch an dieser Stelle meinen ergebenen Dank.

Fig. 1.

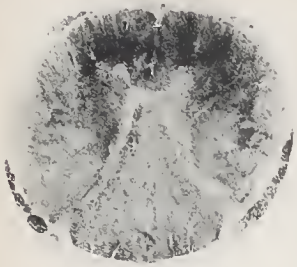

Fig. 2.

Fig. 3.

Fig. 4.



Fig. 5.

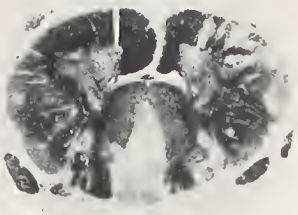

Fig. 6.

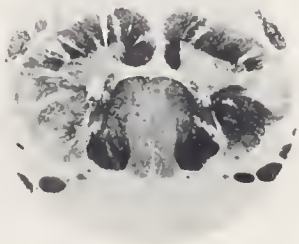

Fig. 7.



Fig. 8.

Fig. 9.

Fig. 10.

Fig. 11.

Fig. 12.



Fig 13.

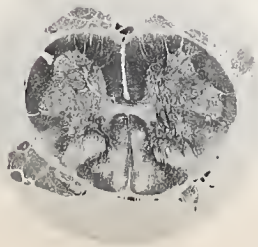

Fig. 14.

Fig. 15.

Fig. 16.

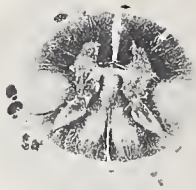

Fig. 16.

Verlag von S. Karger in Berlin NW. 6.

Erklärung der Abbildungen auf Tafel III—IV.

Figur I. Kernfärbung eines normalen Opticusquerschnittes. (Intracranieller Teil.)

„ II. Teil eines normalen Opticusquerschnittes. Weigert'sche Markscheidenfärbung. (Intracranieller Teil.)

„ III. Teil eines Querschnittes aus dem rechten orbitalen Opticusabschnitte von Fall I. Weigert'sche Markscheidenfärbung.

„ IV. Teil eines Querschnittes aus dem linken orbitalen Opticusabschnitte von Fall I. Doppelfärbung nach van Gieson.

„ V. Horizontalschnitt durch das Chiasma von Fall II. Weigert'sche Markscheidenfärbung.

„ VI. Teil eines Querschnittes (Randbezirk) vom intracraniellen Opticusanteil des II. Falles. Weigert'sche Markscheidenfärbung.

„ VII. Randbezirk von einer anderen Stelle des intracraniellen Opticus von Fall II. An einzelnen Stellen sind Reste von Nervenfaserbündeln vorhanden.

„ VIII. Querschnitt des intracraniellen Opticus von Fall II. Doppelfärbung Haematoxylin-Eosin. Die Gefässe sind von Körnchenzellenhaufen umlagert.

„ IX. Längsschnitt vom intracraniellen Opticus III. Marchi'sche Methode. Herd von Fettkörnchenzellen mit centralem Gefäss.

Fig. 1

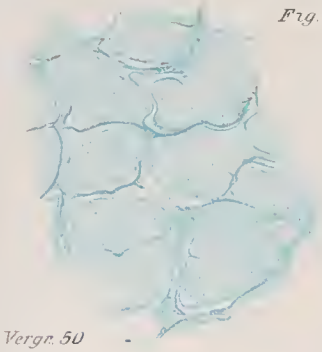

Vergr. 50

Fig. 2.

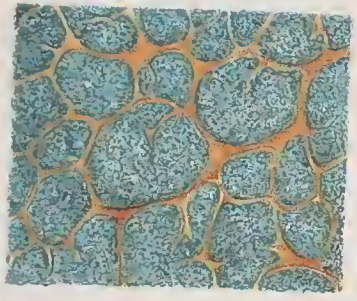

Vergr. 40

Fig. 3

Vergr. 40

Fig. 4

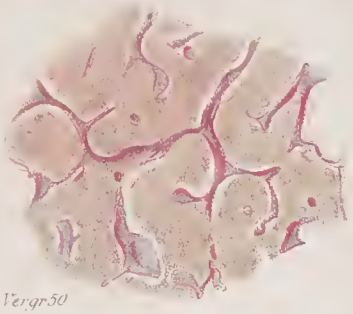

Vergr. 50

Fig. 5.

Vergr. fast 3

Fig. 6.

Vergr. 40

Fig. 7



Vergr. 40

Fig. 8.

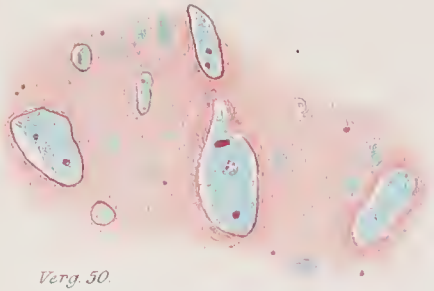

Verg. 50.

Fig. 9

Vergr. circa 40

Arthur Lewin del.

Verlag von S. Karger in Berlin NW. 6.

... u. mas, Lith. ... Berlin S. 53

Note to republisher:

- Fold outs following page ~~76~~ 92